



УКРАЇНА

(19) **UA** (11) **108012** (13) **C2**
(51) МПК (2015.01)
A61B 17/00
A61K 35/19 (2015.01)

ДЕРЖАВНА СЛУЖБА
ІНТЕЛЕКТУАЛЬНОЇ
ВЛАСНОСТІ
УКРАЇНИ

(12) ОПИС ДО ПАТЕНТУ НА ВІНАХІД

<p>(21) Номер заявки: а 2013 08830</p> <p>(22) Дата подання заявки: 15.07.2013</p> <p>(24) Дата, з якої є чинними права на винахід: 10.03.2015</p> <p>(41) Публікація відомостей про заявку: 10.02.2014, Бюл.№ 3</p> <p>(46) Публікація відомостей про видачу патенту: 10.03.2015, Бюл.№ 5</p> <p>(72) Винахідник(и): Костев Федір Іванович (UA), Чайка Олександр Михайлович (UA), Роша Лариса Григорівна (UA), Сажисенко Володимир В'ячеславович (UA)</p> <p>(73) Власник(и): ОДЕСЬКИЙ НАЦІОНАЛЬНИЙ МЕДИЧНИЙ УНІВЕРСИТЕТ, провулок Валіховський, 2, м. Одеса, 65082 (UA)</p>	<p>(56) Перелік документів, взятих до уваги експертизою: Evaluation of endoscopic laser excision of polypropylene mesh/sutures following anti-incontinence procedures. / NF Davis, LG Smyth, SK Giri, H.D.Flood//J Urol. - 2012 - Vol. 188(5) - Abstract Kanagarajah P. Evaluation of current synthetic meshmaterials in pelvic organ prolapse repair/ / P. Kanagarajah, R. Ayyathurai, C.Gomes // CurrUrol Rep. - 2012 - Vol. 13(3) - P. 240-246 Tu D.D., Seth A., Gil E.S., Kaplan D.L/ et al. Evalution of Biomaterials for Bladder Augmentation using Cystometric Analyses in Various Rodent Modeis. J. Vis. Exp. (66), e 3981, doi: 10.3791/3981 (2012). RU 2448661 C1; 27.04.2012 UA 39522 U; 25.02.2009 SU 1355248 A1; 30.11.1987 Симультантні операції у жінок з пролапсом тазових органів, як оптимальне вирішення проблеми порушень уродинаміки сечових шляхів та статеві функції. / В.М. Запорожан, М.І. Ухаль, Ю.Ю. Петровський, О.М. Ухаль // Одеський медичний журнал. - 2009. - №6. - С. 42-46. Автандилов Г.Г. Основы количественной патологической анатомии / Г.Г. Автандилов. - М.: Медицина, 2002. - 230 с. Каприн А.Д. Морфологическая характеристика реакции тканей мочевого пузыря и влагалища на фиксацию к ним сетчатых полипропиленовых имплантатов в эксперименте / А.Д. Каприн, В.Б. Филимонов, Р.В. Васин, И.В. Васина, И.В. Васин, А.А Костин // Экспериментальная и клиническая урология. - № 1. - 2013. - 6 стр. [Интернет-публикация] URL: http://ecuro.ru/article/morfologicheskaya-kharakteristika-reaktsii-tkanei-mochevogo-puzyrya-i-vlagalishcha-na-fiksatsiyu (Знайдено 11.06.2014) Беженарь В.Ф. Новые возможности хирургического лечения. пролапса тазовых органов — первый клинический опыт. использования системы prolift™ / В.Ф. Беженарь, А.В. Дячук, Л.К. Цуладзе, А.А. Цыпурдеева, Л.А. Шулико // Вестник Санкт-Петербургского университета. - Сер. 11, 2008, вып. 1. - С. 165-169 [Интернет- публикация] URL: http://med.spbu.ru/archiv/vest/8_1_1/1_26.pdf (Знайдено 11.06.2014) Автандилов Г.Г. Медицинская морфометрия / Г.Г. Автандилов. - М.:Медицина, 1990. - 381 с.</p>
--	--

(54) СПОСІБ ОПТИМІЗАЦІЇ АЛОПЛАСТИКИ НИЖНІХ СЕЧОВИХ ШЛЯХІВ В ЕКСПЕРИМЕНТІ

(57) Реферат:

UA 108012 C2

Винахід належить до оперативної урології і може бути застосований для оптимізації алопластики нижніх сечових шляхів в експерименті. Згідно з винаходом до дна сечового міхура підшивають сітчастий проленовий алотрансплантат, в зону якого вводять плазму, збагачену тромбоцитами, і через 1-3 місяці забирають фрагменти стінки сечового міхура з фіксованою сіткою і за морфометричними показниками цих фрагментів судять про ефективність алопластики.

Винахід належить до галузі медицини, а саме оперативної урології, і може бути застосований для оптимізації алопластики нижніх сечових шляхів в експерименті.

Проблема відновлення функції тазового дна при генітальному пролапсі залишається актуальною, незважаючи на суттєвий прогрес в галузі оперативної урології та впровадження у клінічну практику нових високоефективних методик хірургічного лікування з використанням різних імплантів, насамперед сітчастих алотрансплантатів [1-3]. На сьогодні існує понад 400 різних способів хірургічного лікування генітального пролапсу. Традиційно виконуються передня, задня й серединна кольпографія, манчестерська операція, за наявності показань - вагінальна гістеректомія за Мейо, кульдопластика за Макколом, сакроспінальна кольпосуспензія. В останні роки часто застосовується лапароскопічна сакрокольпопексія. Широкого поширення набули передня, задня й тотальна екстраперитонеальна кольпосуспензія з використанням поліпропіленових сітчастих алотрансплантатів.

Втім, на думку багатьох фахівців, застосування алопластичних матеріалів у хірургічній практиці може призвести до деяких небажаних ефектів запального характеру, виникнення сером.

Найбільш близьким до заявленого технічного рішення є розробка, в якій застосовується підшивання поліпропіленових сіток до сечового міхура щурів, з метою оцінки біосумісності та функції сечового міхура після імплантації сітки.

Однак, недоліками вказаного методу є висока частота відторгнення алотрансплантата та зниження функції детрузора при цистометричних вимірюваннях [4].

В основу винаходу поставлено задачу вдосконалення способу оптимізації алопластики нижніх сечових шляхів в експерименті шляхом підшивання до дна сечового міхура сітчастого проленового алотрансплантата, в зону якого вводять плазму, збагачену тромбоцитами, через 1-3 місяці після фіксації сітки досліджують стан стінки сечового міхура, і при зменшенні площини фіброзу стінки, підвищенні біологічної сумісності тканини сечового міхура, виявляють добру приживаність сітчатки трансплантата, що свідчить про підвищення ефективності алопластики нижніх сечових шляхів.

Поставлена задача вирішується тим, що, згідно з винаходом, до дна сечового міхура підшивають сітчастий проленовий алотрансплантат з боку серозного покриву, в зону якого вводять біологічний матеріал - плазму, збагачену тромбоцитами (PRP), у кількості 0,1 мл, і через 1-3 місяці забирають фрагменти стінки сечового міхура з фіксованою сіткою, виконують морфометричні дослідження цих фрагментів і при наявності стимуляції неоангіогенезу, а саме: зменшенні площини фіброзу стінки, підвищенні біологічної сумісності тканин сечового міхура і підшитої сітки, покращенні приживаності сітчастого трансплантата до дна сечового міхура, судять про ефективність алопластики нижніх сечових шляхів.

Спосіб виконується наступним чином:

Дослідження виконане на базі патоморфологічної лабораторії Центру відновної та реконструктивної медицини Одеського національного медичного університету. Дослідження проведене на 30 статевозрілих щурах - самках лінії Вістар вагою 180-220 г. Дослідні тварини були рандомізовано розподілені на три групи: I група (n=10), в якій тваринам підшивалася проленова сітка виробництва "Етікон", II - (n=10), в якій тваринам додатково вводили у зону підшитої алотрансплантата PRP у кількості 0,1 мл; та контрольна, в яку були включені 10 інтактних тварин. Тварини були наркотизовані шляхом внутрішньом'язового введення кетаміну у дозі 50 мг/кг. Після обробки операційного поля проводили лапаротомію, після чого підшивали шматки пролевої сітки розмірами 0,5-1,0 см² з фіксацією у серозному шарі вузловими швами. У контрольній групі виконували лапаротомію без підшивання проленової сітки. Лапаротомну рану ушивали синтетичним шовним матеріалом (4/0). Дослідні тварини утримувалися протягом 1-3 місяців у стандартних умовах віварію, після чого виводилися по 3 особини - відповідно з кожної групи наприкінці 1-го, 2-го та 3-го місяців з експерименту під тіопенталовим наркозом шляхом декапітації.

Фрагменти сітки сечового міхура статевозрілих щурів - самок з підшитою проленовою сіткою забиралися через 1, 2 та 3 місяці після фіксації сітки із серозного покриву дна сечового міхура. Тканини фіксувалися в 10 % нейтральному формаліні протягом 24 годин. Далі фрагменти тканин оброблялися відповідно до загальноприйнятих методик (дегідратація, парафінація), заливалися в парафінові блоки (гістовакс, Leica, Німеччина). Зрізи товщиною 3-5 мкм, виконані на роторному мікротомі Leica, фарбувалися за стандартною методикою гематоксиліном - еозином (готовими розчинами виробництва BioOptica, Італія), після чого покривалися канадським бальзамом й покривними скельцями та підлягали оглядовій мікроскопії.

Морфометричний аналіз змін стінки сечового міхура проводили за допомогою мікроскопа Leica DM750 (Німеччина), використовували морфометричну сітку та лінійку [6].

Визначали середнє значення площі фіброзу, судин, середню кількість лімфоцитів та плазмоцитів у стромі довкола сітки.

Статистична обробка проводилася методами частотного аналізу з використанням стандартних опцій програмного забезпечення Excel 7.0 (MS Office, Microsoft Corp., США [7].

5 Результати дослідження

10 Найбільш виражені явища фіброзу спостерігалися у I групі (табл. 1), в якій показані результати морфологічного дослідження фіброзування у зразках сечового міхура. З таблиці видно, що з часом відбувалася редукція фібротичних змін - з 32 ± 4 % наприкінці першого місяця експерименту до 18 ± 3 % наприкінці третього місяця. Для порівняння - у II групі при застосуванні PRP частка фіброзу наприкінці експерименту зменшилася на 5,0 %.

Таблиця 1

Групи	Частка фіброзу в тканинах навколо сітки		
	1 міс.	2 міс.	3 міс.
I (n=10)	32 ± 4 %	$24,6 \pm 4$ %	18 ± 3 %
II (n=10)	$30,5 \pm 5$ %	21 ± 4 %	13 ± 4 %
Контроль (n=10)	Відсутній		

15 Дослідження свідчать, що як результат появи численних фіброblastів у місцях введення сітки виникають поля фіброзу (фіг. 1, 2). Була розрахована середня площа цих ділянок фіброзу у кожній групі. Отримані результати демонструють, що при введенні сітки з PRP фіброз займає дещо меншу площу (фіг. 1).

20 Подібні закономірності спостерігалися й щодо показників середнього вмісту лімфоцитів та плазмоцитів (табл. 2), в якій відображена виразність інфільтрацій зони трансплантатів лімфоцитами та плазмоцитами. Дослідження проводились на ділянках діаметром по 1 мм. За результатами досліджень, суттєвих відмінностей за цими показниками між I та II групою виявлено не було ($p > 0,05$).

Таблиця 2

Групи	Середня кількість лімфоцитів та плазмоцитів на ділянці Д 1 мм		
	1 міс.	2 міс.	3 міс.
I (n=10)	$24,4 \pm 2,1$	$21,4 \pm 4,5$	$11,6 \pm 2,5$
II (n=10)	$29,1 \pm 3,2$	$22,3 \pm 5,2$	$10,0 \pm 2,8$
Контроль (n=10)	$2,2 \pm 1,1$	$3,1 \pm 1,2$	$2,6 \pm 1,4$

25 Було предметно визначено, що при введенні сітки з PRP у перший місяць інфільтрація лімфоцитами та плазмоцитами більш виразна, через 2 місяці вона стає однаковою, а вже через 3 місяці кількість клітин імунної відповіді на введені речовини різко відрізняється.

Документовані зміни у інфільтрації довкола введеної сітки з PRP свідчать про наявну імунну місцеву відповідь протягом першого місяця та про посилення імунологічної толерантності щодо чужорідних речовин після 3 місяця експерименту.

30 Було проаналізовано отримані дані щодо васкуляризації тканин довкола введеної сітки (табл. 3). Підраховано кількість судин мікроциркуляторного русла (артеріол, вену, капілярів) на ділянках по 10 полів зору діаметром 1 мм (окуляр 10, об'єктив 20) у кожному випадку всіх трьох груп. Середнє значення визначалося у кожній групі всіх трьох етапів експерименту.

35 При введенні сітки з PRP, уже починаючи з першого місяця, визначається збільшення (майже на 50 %) середньої кількості дрібних судин у ділянках експерименту. Цілком логічним є виникнення нових судин у ділянках запалення та появи сполучної тканини довкола імплантів. У подальшому ці співвідношення зберігаються. Очевидно, що введення PRP стимулює неангіогенез та стимулює збереження значної частини нового судинного русла.

40 Вимірювання середнього діаметра артеріол та венул з використанням морфометричної сітки для визначення площі кровоносних судин показує синхронне збільшення просвіту обох видів судин та непрямо свідчить про збільшення кровопостачання місць оперативного втручання (фіг. 3). Помітне збільшення кровотоку спостерігалось у групі введення сітки з PRP (табл. 4).

45 Крім описаних змін, були помічені зміни у товщині шарів стінки сечового міхура різних груп. Для верифікації особливостей визначали за допомогою морфометричної лінійки середню товщину шарів стінки сечового міхура (фіг. 4).

Таблиця 3

Особливості васкуляризації тканин у зоні сітчастого алотрансплантата

Групи	Середня кількість судин мікроциркуляторного русла довкола імплантів на ділянці Д 1 мм			Середній діаметр артерійол, мкм			Середній діаметр венул, мкм		
	1 міс.	2 міс.	3 міс.	1 міс.	2 міс.	3 міс.	1 міс.	2 міс.	3 міс.
I (n=10)	18,4±2,1	16,5±0,8	15,4±1,4	14,06±0,83	13,90±0,14	12,04±0,56	19,71±0,97	18,92±0,78	18,21±0,84
II (n=10)	22,1±2,4	19,4±2,3	18,7±2,1	15,22±0,32	14,62±1,13	13,23±0,96	20,28±1,07	19,22±1,03	18,91±0,94
Контроль (n=10)	14,8±1,4	14,5±1,2	14,2±1,0	11,56±0,51	11,96±0,62	11,28±0,81	17,01±0,94	17,24±1,22	17,05±1,02

Таблиця 4

Особливості васкуляризації зон розташування алотрансплантата

Групи	Сумарна площа просвіту капілярів довкола сітки, мкм ²		
	1 міс.	2 міс.	3 міс.
I (n=10)	5264,4±869,4	4804,6±689,5	4368,3±676,8
II (n=10)	6809,4±931,8	5284,8±658,3	4607,8±908,4
Контроль (n=10)	3210,5±402,2	3118,6±408,3	3112,6±508,02

- Товщину слизової визначали по 10 вимірах у кожному випадку з заміром від зонтичних клітин уротелію разом з власною пластинкою слизової та м'язовим шаром слизової оболонки. Середні значення узагальнені в таблиці 5, в якій показані результати морфометричного дослідження стінки сечового міхура у зоні алотрансплантата.

Таблиця 5

	Середня товщина слизової оболонки, мкм			Середня товщина підслизового шару, мкм			Середня товщина м'язової оболонки, мкм		
	1 міс.	2 міс.	3 міс.	1 міс.	2 міс.	3 міс.	1 міс.	2 міс.	3 міс.
Сітка	35±4	34±4	32±5	19±3	17±3	14±4	289±12	184±22	176±31
Контроль	53±6			28±4			356±42		

- Таким чином, проведене експериментальне дослідження дозволило документально підтвердити наступне:
- застосування плазми, збагаченої тромбоцитами, дозволяє збільшити біологічну сумісність та покращити приживаність сітчастих алотрансплантатів;
 - введення PRP стимулює неоангіогенез і оптимізує утворення сполучної тканини в періімплантаційній зоні без погіршення механічних властивостей алопротезу;
 - застосування PRP профілактує ішемізацію тканин у зоні алотрансплантатів за рахунок збільшення кровоносного русла;
 - застосування комбінованого алопластичного методу є безпечним і ефективним при виконанні оперативних втручань на органах сечовидільної системи.
- У порівнянні з прототипом, запропоноване технічне рішення, за рахунок застосування плазми, збагаченої тромбоцитами, дозволяє збільшити біологічну сумісність та покращити приживаність сітчастих алотрансплантатів; стимулювати неоангіогенез і оптимізувати утворення сполучної тканини без погіршення механічних властивостей алопротезу; профілактувати ішемізацію тканин у зоні алотрансплантатів за рахунок збільшення кровоносного русла - все це є передумовою безпечного і ефективного виконання оперативних втручань на органах сечовидільної системи.
- Джерела інформації:
1. Симультантні операції у жінок з пролапсом тазових органів, як оптимальне вирішення проблеми порушень уродинаміки сечових шляхів та статеві функції / В.М. Запорожан, М.І. Ухаль, Ю.Ю. Петровський, О.М. Ухаль // Одеський медичний журнал. - 2009. - №6. - с. 42-46.

2. Evaluation of endoscopic laser excision of polypropylene mesh/sutures following anti-incontinence procedures. / NF Davis, LG Smyth, SK Giri, H.D.Flood//J Urol. - 2012-Vol. 188(5) - P. 1828-1832.

3. Kanagarajah P. Evaluation of current synthetic meshmaterials in pelvic organ prolapse repair/ / P. Kanagarajah, R. Ayyathurai, C.Gomes // CurrUrol Rep. - 2012-Vol. 13(3) - P. 240-246/

4. Tu D.D., Seth A., Gil E.S., Kaplan D.L/ et al. Evalution of Biomaterials for Bladder Augmentation using Cystometric Analyses in Various Rodent Modeis. J. Vis. Exp. (66), e 3981, doi: 10.3791/3981 (2012).

5. Экспериментальная хирургия лабораторных животных / А.Д. Ноздрачев, Е.Л. Поляков, В.А. Багаев - М.: Лань, 2007-256 с.

6. Автандилов Г.Г. Медицинская морфометрия / Г.Г. Автандилов - М.: Медицина, 1990. - 381 с.

7. Автандилов Г.Г. Основы количественной патологической анатомии / Г.Г. Автандилов - М.: Медицина, 2002. - 230 с.

ФОРМУЛА ВИНАХОДУ

Спосіб оптимізації алопластики нижніх сечових шляхів в експерименті шляхом застосування сітчастого трансплантата, який **відрізняється** тим, що до дна сечового міхура підшивають сітчастий проленовий алотрансплантат з боку серозного покриву, в зону якого вводять біологічний матеріал - плазму, збагачену тромбоцитами (PRP), у кількості 0,1 мл, і через 1-3 місяці забирають фрагменти стінки сечового міхура з фіксованою сіткою, виконують морфометричні дослідження цих фрагментів і при наявності стимуляції неоангіогенезу, а саме: при зменшенні площини фіброзу стінки, підвищенні біологічної сумісності тканин сечового міхура і підшитої сітки, покращенні приживаності сітчастого трансплантата до дна сечового міхура, судять про ефективність алопластики нижніх сечових шляхів.

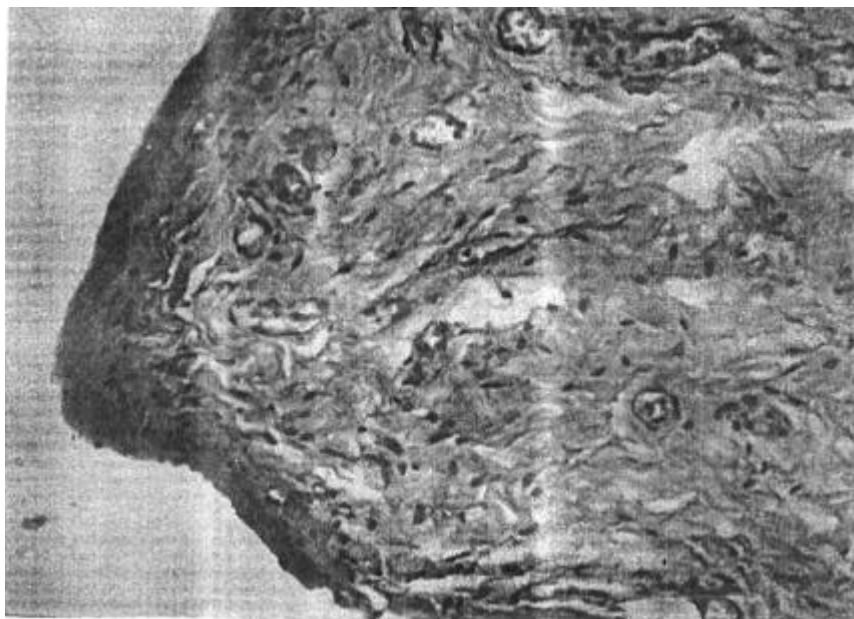


Fig. 1

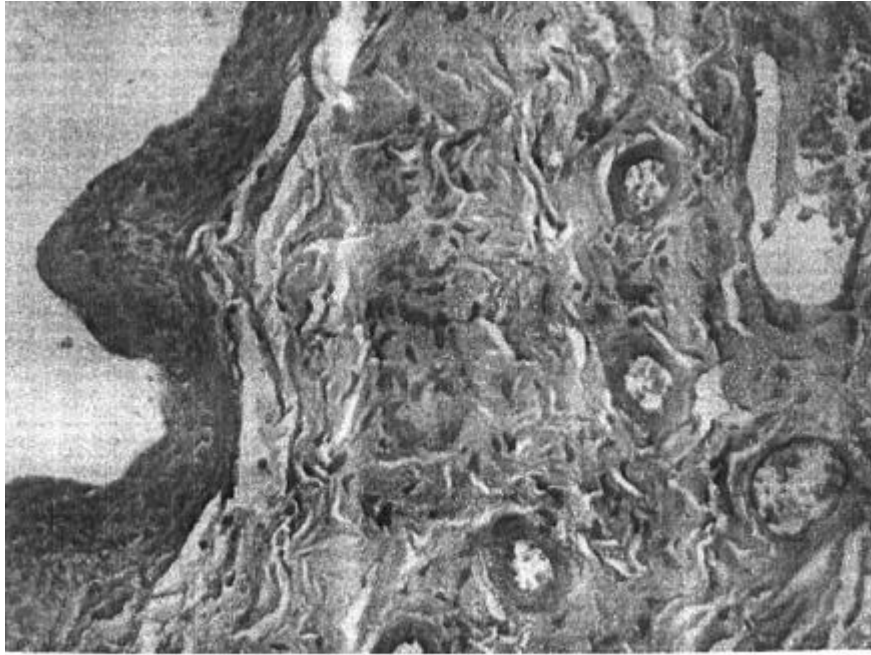


Fig. 2




Fig. 3

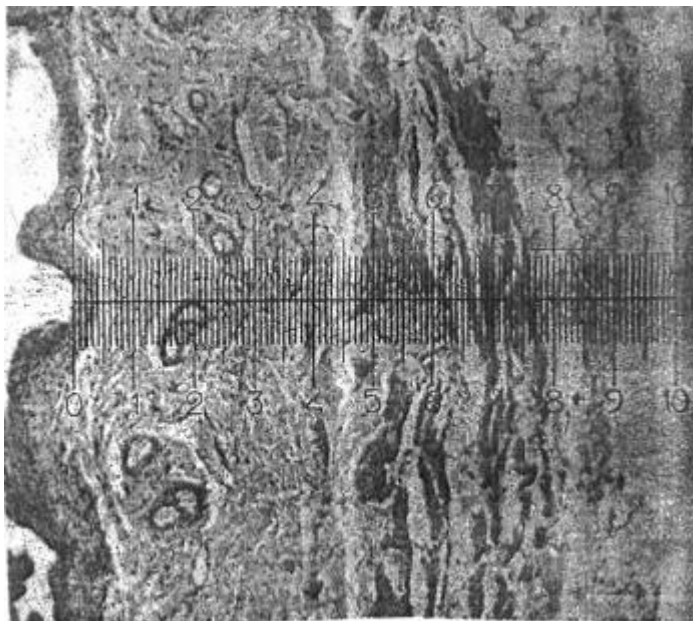


Fig. 4

Комп'ютерна верстка Л. Ціхановська

Державна служба інтелектуальної власності України, вул. Урицького, 45, м. Київ, МСП, 03680, Україна

ДП "Український інститут промислової власності", вул. Глазунова, 1, м. Київ – 42, 01601