



УКРАЇНА

(19) **UA** (11) **108903** (13) **C2**  
(51) МПК (2015.01)  
**A61C 13/00**  
**A61C 8/00**

ДЕРЖАВНА СЛУЖБА  
ІНТЕЛЕКТУАЛЬНОЇ  
ВЛАСНОСТІ  
УКРАЇНИ

**(12) ОПИС ДО ПАТЕНТУ НА ВІНАХІД**

<b>(21)</b> Номер заявки: <b>а 2013 05970</b>	<b>(72)</b> Винахідник(и): <b>Павленко Олексій Володимирович (UA),</b> <b>Майструк Павло Олегович (UA),</b> <b>Шемелько Мар'яна Любомирівна (UA)</b>
<b>(22)</b> Дата подання заявки: <b>13.05.2013</b>	<b>(73)</b> Власник(и): <b>Павленко Олексій Володимирович,</b> вул. Б. Гмирі, 1/2, кв. 7, м. Київ, 02140 (UA), <b>Майструк Павло Олегович,</b> вул. Урицького, 19, кв. 10, м. Київ, 03035 (UA), <b>Шемелько Мар'яна Любомирівна,</b> вул. Січових Стрільців, 17, кв. 10, м. Бурштин, Галицький р-н, Івано-Франківська обл., 77111 (UA)
<b>(24)</b> Дата, з якої є чинними права на винахід: <b>25.06.2015</b>	<b>(56)</b> Перелік документів, взятих до уваги експертизою: RU 2209049 C2, 27.07.2003 RU 2228727 C1, 20.05.2004 UA 42433 U, 10.07.2009 UA 24992 U, 25.07.2007 UA 70558 A, 15.10.2004 UA 3103 U, 15.10.2004 UA 15874 U, 17.07.2006 RU 2385685 C2, 10.04.2010 RU 2320290 C1, 27.03.2008 UA 13296 U, 15.03.2006 Мохов А. В. Разработка и клинико-экспериментальное обоснование применения эндодонто-ендооссальных имплантатов пациентам с хроническим периодонтитом : Автор. диссертация ... кандидата медицинских наук : 14.00.21 / Моск. Госуд. медико-стомат. ун-ет.- Москва, 2004 RU 2366378 C1, 10.09.2009
<b>(41)</b> Публікація відомостей про заявку: <b>10.10.2013, Бюл.№ 19</b>	
<b>(46)</b> Публікація відомостей про видачу патенту: <b>25.06.2015, Бюл.№ 12</b>	

**(54) СПОСІБ КОМПЛЕКСНОГО ЛІКУВАННЯ ПЕРІОДОНТИТІВ ФРОНТАЛЬНОЇ ГРУПИ ЗУБІВ ЕНДОДОНТО-ЕНДООСАЛЬНИМИ ІМПЛАНТАТАМИ**

**(57) Реферат:**

Спосіб комплексного лікування періодонтитів фронтальної групи зубів ендодонто-ендоосальними імплантатами включає введення ендодонто-ендоосального імплантату в кореневий канал на всю його довжину, причому його різьба виходить за межі кореня в титанову пластину з перфораційними отворами, розміщену в порожнині кістки напроти виходу з просвіту кореневого каналу, та проведення укручування імплантату в титанову пластину.

UA 108903 C2



Винахід належить до галузі медицини, а саме до стоматології, та може бути використаний для лікування хронічних періодонтитів фронтальної групи зубів за допомогою ендодонто-ендоосальних імплантатів та регенеративних технологій.

Ортопедична реабілітація пацієнтів за допомогою дентальних імплантатів на сьогодні є загальноприйнятою методикою усунення дефектів зубних рядів (Заблоцький Я.В., 2006). В залежності від клінічної ситуації та якості кісткової тканини існують неоднакові підходи реалізації задач реабілітації пацієнтів за допомогою конструкцій дентальних імплантатів, виготовлених з біоінертних матеріалів.

Відомо багато конструкцій дентальних імплантатів, виготовлених з різноманітних матеріалів і з несхожими методиками їх введення: конструкція штифта для оцінки правильності створеного імплантаційного ложа, що містить металевий градуйований стержень [Graduated implant dept probe/ Rcf.IN JP FC. - IMPLANTS anthogir. - January - 2002. - p.9]; [Патент UA № 15874, 17.07.2006. Конструкція діагностичного відбиткового штифта містить внутрішньокісткову частину та надкісткову частину. Діаметр надкісткової частини діагностичного штифта дорівнює діаметру з'єднувальної шайби, розміщеної в під окісній частині внутрішньокістково-підокісного імплантата. На надкістковій частині виконані ретенційні насічки.

Однак відома конструкція має недостатній ступінь ефективності, обумовлений тим, що вона придатна лише для використання на першому хірургічному етапі імплантації та на етапі лабораторного виготовлення імплантату. З'єднувальна шайба у відомій конструкції фіксується на штифт вже під час лабораторного моделювання, а це підвищує ризик помилки, положення шайби може не співпадати зі зробленим раніше кістковим каналом, що, в свою чергу, буде заважати введенню внутрішньокісткового елемента.

Також відомі способи розроблених конструкцій та методик застосування ендодонто-ендоосальних імплантатів: [Патент UA № 3103, 15.10.2004; Патент UA № 70558, 15.10.2004; Патент UA № 24992, 25.07.2007; Патент RU № 2209049, 27.07.2003; Патент UA № 42433 10.07.2009].

Недоліком запропонованих способів є те, що методи не знайшли широкого розповсюдження в стоматологічній практиці через складність та недосконалість методик, відсутність чітких показань до їх застосувань.

Найбільш близьким до запропонованого є стоматологічний ендодонто-ендоосальний імплантат, виконаний із сплаву металів у вигляді стержня з різьбою. Крок різьби дорівнює 0,7 мм, діаметр різьби апікальної частини та діаметр кореневої частин становить від 1,1 до 1,4 мм. На коронковій частині виконані хрестоподібні виступи під ключ, довжина усього імплантату дорівнює 36 мм, а апікальної частини з різьбою 30 мм [Патент RU № 2228727, 20.05.2004].

Однак відома конструкція імплантату є недостатньо ефективною, внаслідок його конструктивних особливостей, що не забезпечує повного притискання імплантату до кісткової тканини. Це не забезпечує фіксацію рухомого зуба та його повну стабілізацію при лікуванні хворих пацієнтів на хронічний верхівковий деструктивний періодонтит після резекції верхівки кореня більше ніж на 1/3 довжини кореня.

Також не враховуються старі кісткової тканини в ділянці введення імплантату, які призводять до слабкої фіксації імплантату в кістці та в подальшому не забезпечують тривалої стабільності та функціонування.

Проте, у зубів після резекції верхівки кореня значно знижуються біохімічні показники, неадекватно сприймається раніше нормальне функціональне навантаження, виникає рухомість зуба, що часто призводить до втрати зуба (Ф.М. Макеева і співав., 2001; О.О. Тимофеев, 2007).

Задачею винаходу є: підвищити ефективність хірургічного лікування, створити умови для стабілізації та відновлення функціонування фронтальної групи зубів після резекції верхівки кореня, фіксації титанової пластини в кістці альвеолярного відростка, яка виконує роль фіксуючого та стабілізуючого елементів, розробити та удосконалити відому конструкцію ендодонто-ендоосального імплантату, забезпечити його стабільну фіксацію в кореновому каналі зуба та кістковій тканині.

Проаналізувавши існуючі на сьогоднішній день варіанти виготовлення ендодонто-ендоосального імплантату, ми звернули увагу на різьбовий контакт, серед яких найбільш часто використовуються одно- та двоходова різьба, розробники конструкції дійшли висновку, що найбільш ефективним є виготовлення конструкції ендодонто-ендоосального імплантату з одноходовою моделлю різьбового конусу. Існуюча двоходова самонарізна модель не підійшла з причини збільшеного кроку різьби, і як результат небезпеки клину конструкції під час введення її під час проведення оперативного втручання в просвіті кореневого каналу. Тому була вибрана одноходова різьбова конструкція діаметром 2,1 мм. Наступним етапом є створення форми для подальшого виготовлення воскової репродукції різьбової частини імплантату, яка має роздільну

форму з твердого модельного гіпсу, наприклад Convertin Hard. Половинки форми мають бути нерухомими одна відносно іншої, з подальшим зрізанням брикета та виготовленням замків, у формі напівкруглих конусних заглиблень, обов'язково половина форми має бути заглиблена у воду, з метою її подальшого розділення. Саму різьбу змазують мастилом. При виготовленні середньої частини імпланту використовують базисний віск циліндричної форми, з подальшим проведенням прокатки воскової заготовки до заданого розміру (1,9 мм), між двома скельцями з шорсткою поверхнею, точково, з однієї сторони, проводять первинну фіксацію середньої частини та різьбової. Коронкову частину імплантату виготовляють також методом прокатки (діаметр 2,1 мм) з подальшою фіксацією до середньої частини. Виконують контрольний огляд воскової репродукції, оцінюють співвідношення частин, розмірів за допомогою мікрометра, при необхідності проводять коригування до заданих параметрів (напрямок, точність, співвідношення). При досягненні оптимального співвідношення частин, проводять остаточне кріплення елементів восковим електрошпателем за допомогою базисного воску. З метою профілактики вигину конструкції проводять додаткову прокатку до стану охолодження та затвердіння воску на матовій поверхні скельця та передають закінчену воскову репродукцію в ливарню, для заміни воску на кобальто-хромовий сплав. Проводять корекцію всіх параметрів, згідно раніше заданих розмірів, різьба гладко і плавно зменшується в діаметрі від 2 до 1 мм. Коронкова частина імплантату за допомогою шліфувального мотора та карборундового каменю доводиться до форми квадратної призми. Створюється невелика конусність з метою профілактики можливого заклинювання ключа при встановленні імплантату під час оперативного втручання. Проводиться заокруглення гострих кутів, виступів, з метою попередження травматизації слизових оболонок в порожнині рота в період адаптації пацієнта після проведеного оперативного втручання, та поліруванням коронкової частини конструкції. Наступним етапом здійснюється піскоструминна обробка середньої та різьбової частини конструкції з покриттям нітриду титану, за допомогою метода вакуумного анодування. Зайве покриття на коронковій частині усувається алмазними полірувальними дисками різної зернистості, наприклад фірми Bredent.

Вирішення поставленої задачі досягається тим, що виготовляється конструкція ендодонто-ендоосального імплантату, яка поєднує у своїй будові внутрішньокоронкову, внутрішньокореневу та внутрішньокісткову частини (Фіг. 1, 2). Внутрішньокоронкова частина представлена у вигляді сформованої кукси коронкової частини імплантату, має чотири заокруглені гладкі грані, які сходяться під тупим кутом. На верхівці куксової коронкової частини діаметр складає 1,9 мм, який плавно розширюється під кутом  $12^\circ$  до 2 мм, довжиною 4 мм, і тим самим формує ложе, для щільного прилягання коронки до поверхні кукси імплантату. Перехід між внутрішньокоронковою частиною та внутрішньокореневою відбувається за рахунок заокруглення, радіус якого дорівнює 1 мм. Внутрішньокоренева частина циліндричної форми довжиною 13 мм, з додатковими ретенційними пунктами, які сформувались, за рахунок напilenня нітриту титану. Місце з'єднання коронкової та кореневої частини становить 1,9 мм в діаметрі, який плавно зменшується у напрямку різьбової частини імплантату до 1,8 мм, з подальшим плавним переходом у внутрішньо-кісткову частину до вершини різьби, яка склала 1 мм, конусної форми, ширина між витками дорівнює 1,1 мм, із загальною кількістю витків 3, кожний наступний виток зменшується у діаметрі на 0,26 мм, довжиною 3 мм. Ендодонто-ендоосальний імплантат виготовлений з кобальтохромового сплаву, внутрішньокоронкова частина відполірована, а внутрішньокоренева та внутрішньокісткова частини напilenі нітритом титану з розміром зерен 0,02-0,03 мм, що створює додаткові ретенційні пункти.

Заявлений спосіб виконують наступним чином: при зверненні пацієнта проводиться збір медичного і стоматологічного анамнезу, об'єктивна клінічна оцінка зубних рядів, тканин пародонта та рентгенологічне обстеження (ортопантомограма або комп'ютерна томографія), при якому визначають стан кісткової тканини. Складають план лікування, який включає терапевтичний, хірургічний і ортопедичний етапи. На терапевтичному етапі проводять зняття над- і під'ясенних зубних нашарувань під зрошенням розчину антисептика - хлоргексидину біглюконату. Після усунення гострих проявів запалення під аплікаційною та ін'єкційною анестезією Sol. Ubistesini 4 % - (1,7-3,4 мл) виконують зняття подвійного відбитка С-силіконом, наприклад Spidex, з робочої щелепи, з подальшим препарування твердих тканин зуба, формуванням прямолінійного ендодонтичного доступу до пульпової камери, лінія, що веде до апекса, повинна бути якомога рівнішою, з формуванням плавних стінок, які утворюють з дном зуба прямий кут. Механічна та медикаментозна обробка кореневого каналу. За допомогою турбінного наконечника з охолодженням та алмазного бора проводять розширення кореневого каналу до заданого розміру ендодонто-ендоосального імплантату плюс 0,1-0,2 мм для створення місця для фіксації пломбувального матеріалу. Одночасно проводять хірургічний етап

- резекцію верхівки кореня. З вестибулярної поверхні в проекції верхівки кореня на слизовій оболонці проводять півмісяцевий розріз, тупим способом відшаровують слизово-окісний клапоть, формують округле вікно в кістковій тканині під зрошенням фізіологічним розчином, з подальшою резекцією верхівки кореня, вилученням кісти та некротизованих тканин з порожнини до здорових тканин. Із оральної поверхні в підготовлений кореневий канал вводять пломбувальний матеріал, наприклад "AM Plus" (фірми Dentsply), і втирають в стінки каналу. Вводять ендодонто-ендоосальний імплантат в кореневий канал на всю його довжину, різьба виходить за межі кореня в титанову пластину з перфораційними отворами, яку заздалегідь підготовляють та розміщують в підготовленій порожнині кістки напроти виходу з просвіту кореневого каналу та проводять укручування імплантату в титанову пластину. Перевіряють стабільність фіксації з подальшим заповненням кісткової порожнини остеопластичним матеріалом, наприклад Bio-Oss (фірми Geistlich Pharma AG, Швейцарія) у вигляді гранул розмірами (0,25-1 мм), для направленої регенерації кістки. Клапоть іммобілізують та ушивають. Закінчують роботу ортопедичним етапом - виготовленням тимчасових коронок прямим методом за допомогою відбитка і пластмаси, що швидко твердіє, наприклад "Protcomp Garant 3" (фірми 3M ESPE), полірують та фіксують коронку. Проводять післяопераційний рентгенологічний контроль.

Запропонований спосіб дозволяє підвищити ефективність хірургічного методу лікування, створює умови для стабілізації та відновлення функціонування фронтальної групи зубів після резекції верхівки кореня, забезпечує стабільну фіксацію ендодонто-ендоосальних імплантатів в кореновому каналі зуба та кістковій тканині, покращується регенерація та остеointegraція кісткової тканини до різьбової частини імплантату.

Прикладом конкретного застосування заявленого способу є історія хвороби № 75. Пацієнт М., 35 років, звернувся з метою відновлення функції жування та санації ротової порожнини в стоматологічну поліклініку по вулиці Пимоненка 10-а 24.06.2011 р. Йому провели повний клінічний та рентгенологічний огляд, було виявлено норицевий хід на слизові в проекції верхівки 21 зуба, на рентгенограмі виявили вогнище деструкції кісткової тканини в проекції верхівки 21 зуба круглої форми з чіткими контурами, діаметр 3 мм, травматична оклюзія, поставлений діагноз: хронічний періодонтит 21 зуба. Було складено план лікування, який включав терапевтичний, хірургічний і ортопедичний етапи лікування. На терапевтичному етапі провели зняття над- і під'ясених зубних нашарувань під зрошенням розчину антисептика хлоргексидину біглюконату. Після усунення гострих проявів запалення під аплікаційною та ін'єкційною анестезією Sol. Ubistesini 4 % - (1,7-3,4 мл) провели зняття подвійного відбитка С-силіконом з верхньої щелепи, механічну та медикаментозну обробку кореневого каналу, розширили його до заданого розміру ендодонто-ендоосального імплантату плюс 0,1-0,2 мм. Одночасно проводять хірургічний етап - резекцію верхівки кореня. З вестибулярної поверхні в проекції верхівки кореня на слизовій оболонці проводимо півмісяцевий розріз, тупим способом відшаровуємо слизово-окісний клапоть, формуюмо округле вікно в кістковій тканині під зрошенням фізіологічного розчину, з подальшою резекцією верхівки кореня, вилученням кісти та некротизованих тканин з порожнини до здорових тканин. Із оральної поверхні в підготовлений кореневий канал вводиться пломбувальний матеріал з втиранням його в стінки, з подальшим введенням ендодонто-ендоосального імплантату в кореневий канал на всю його довжину, різьба виходить за межі кореня в титанову пластину з перфораційними отворами, яку заздалегідь підготовляють та розміщують в підготовленій порожнині кістки напроти виходу з просвіту кореневого каналу, та проводять укручування імплантату в титанову пластину. Кісткову порожнину заповнюємо остеопластичним матеріалом, клапоть іммобілізуємо та ушиваємо. Закінчуємо роботу ортопедичним етапом виготовлення тимчасової коронки прямим методом із швидкотверднучої пластмаси, поліровкою та фіксацією тимчасової коронки. Проведення післяопераційного рентгенологічного контролю.

Після оперативного втручання ускладнень не було, загосення первинне, на 7 день зняли шви, зуб стабільний. Оцінка ефективності проведеного лікування здійснювалася за допомогою загально-клінічних ознак та панорамного рентгенологічного дослідження, які проводилися до, після і через рік після проведеного лікування.

При аналізі даних об'єктивного дослідження було відмічено, що пацієнт скарг до пролікованого зуба не пред'являє, слизова блідо-рожева, норицевий хід закритися та на всьому періоді після лікування більше не відкривався, ознак запалення не відмічалось, перкусія від'ємна, зуб стабільний, функція жування та естетика відновлена.

Клінічна апробація заявленого способу проведена на кафедрі стоматології ІС НМАПО ім. П.Л. Шупика у 11 випадках.

Результати застосування запропонованого способу комплексного лікування періодонтитів фронтальної групи зубів ендодонто-ендоосальними імплантатами та регенеративних технологій дозволили досягти хорошої стабілізації та відновлення функціонування фронтальної групи зубів після резекції верхівки кореня, що забезпечує стабільну фіксацію ендодонто-ендоосальних імплантатів в кореновому каналі зуба та кістковій тканині, покращення регенерації та

5

10

остеоінтеграції кісткової тканини до різьбової частини імплантату. Розміри зони осередку деструкції післяопераційних дефектів цілком заповнені новоствореною кістковою тканиною, зливаючись із здоровою. Необхідно відзначити, що кісткова структура альвеолярного паростка щелепи відновлялася у всіх пролікованих пацієнтів в більш скорочені терміни за рахунок

використання остеотропного матеріалу, яким заповнювали дефект кісткової тканини. Таким чином, впровадження заявленого способу дозволяє повноцінно відновити функцію жування, естетику, скоротити строки лікування та уникнути ускладнень.

#### ФОРМУЛА ВІНАХОДУ

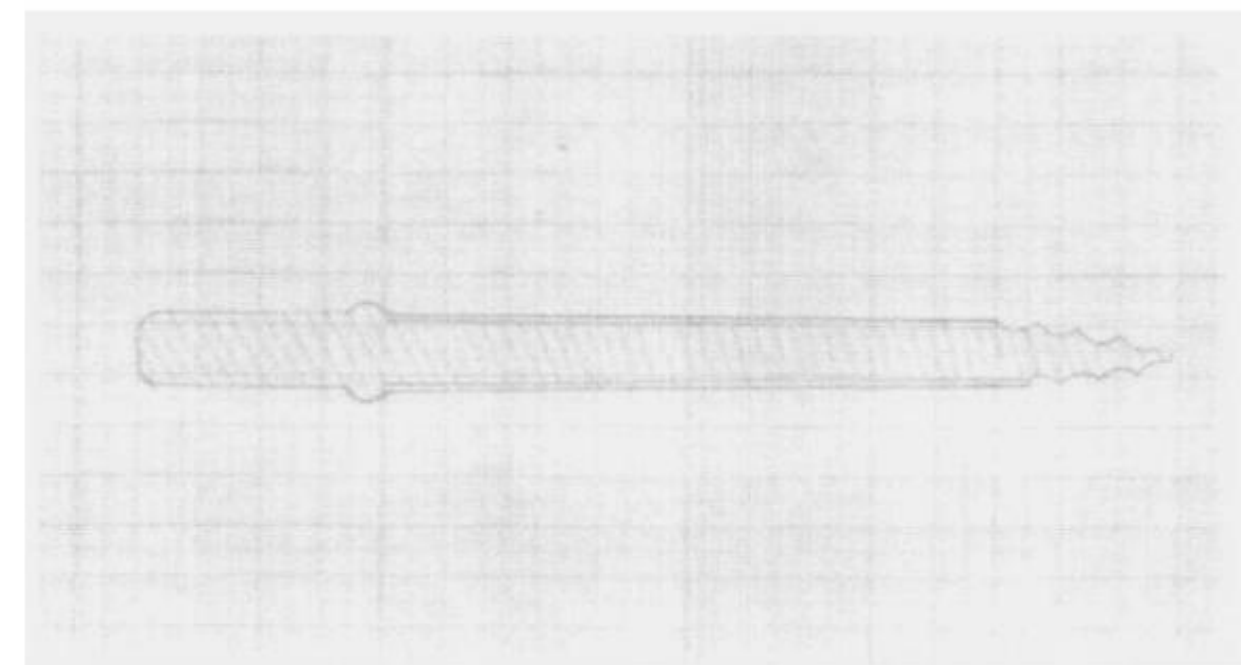
15

Спосіб комплексного лікування періодонтитів фронтальної групи зубів ендодонто-ендоосальними імплантатами, який включає лікування з використанням ендодонто-ендоосального імплантату, що являє собою металевий стрижень із різьбою та елемент з'єднання з ключем у дистальній частині, який **відрізняється** тим, що на терапевтичному етапі


20

25

30



**Фіг. 1 - Схематичне зображення ендонто-ендосального імплантату**



**Фіг. 2 - Зображення ендоосального імплантату, титанова пластина**

---

Комп'ютерна верстка Д. Шеверун

---

Державна служба інтелектуальної власності України, вул. Василя Липківського, 45, м. Київ, МСП, 03680, Україна

---

ДП "Український інститут інтелектуальної власності", вул. Глазунова, 1, м. Київ – 42, 01601