



УКРАЇНА

(19) **UA**

(11) **104794**

(13) **U**

(51) МПК

**A61B 1/31** (2006.01)

**A61B 5/055** (2006.01)

ДЕРЖАВНА СЛУЖБА  
ІНТЕЛЕКТУАЛЬНОЇ  
ВЛАСНОСТІ  
УКРАЇНИ

## (12) ОПИС ДО ПАТЕНТУ НА КОРИСНУ МОДЕЛЬ

(21) Номер заявки:	<b>u 2015 05207</b>	(72) Винахідник(и):	<b>Яковенко Владислав Олександрович (UA)</b>
(22) Дата подання заявки:	<b>27.05.2015</b>	(73) Власник(и):	<b>ДЕРЖАВНА НАУКОВА УСТАНОВА "НАУКОВО-ПРАКТИЧНИЙ ЦЕНТР ПРОФІЛАКТИЧНОЇ ТА КЛІНІЧНОЇ МЕДИЦИНИ" ДЕРЖАВНОГО УПРАВЛІННЯ СПРАВАМИ,</b>
(24) Дата, з якої є чинними права на корисну модель:	<b>25.02.2016</b>		<b>вул. Верхня, 5, м. Київ, 01014 (UA)</b>
(46) Публікація відомостей про видачу патенту:	<b>25.02.2016, Бюл.№ 4</b>	(74) Представник:	<b>Черепов Леонід Володимирович, реєстр. №19</b>

## (54) СПОСІБ ДІАГНОСТИКИ КОЛОВЕЗИКАЛЬНОЇ ФІСТУЛИ

### (57) Реферат:

Спосіб діагностики коловезикальної фістули включає виконання відеокOLONоскопії за допомогою дистального ковпачка, для чого на дистальному кінці відеокOLONоскопу закріплюють прозорий силіконовий ковпачок, який дозволяє обережно розправити набряклі, запалені, затиснені ззовні складки слизової оболонки товстої кишки, оглянути вміст кишки і будову стінки кишки, вміст дивертикулів при огляді крізь вічко дистального ковпачка і крізь його прозорі стінки, по виявленню гною діагностують ускладнений дивертикуліт, визначають рівень патології. По ходу дослідження виконують фото- і відеозапис для архівування і можливості подальшого аналізу. Далі хворому виконують магнітно-резонансну томографію, при якій за наявності коловезикальної фістули виявляють вільний газ у порожнині сечового міхура, що є патогномонічним симптомом для коловезикальної фістули.

UA 104794 U



Корисна модель належить до галузі медицини, а саме до хірургії, ендоскопії, проктології, урології, онкології, і може бути використана для діагностики коловезикальної фістули.

Коловезикальна фістула є рідкісною патологією, при якій виникає патологічне сполучення між порожниною товстої кишки і порожниною сечового міхура. Частота патології - менше одного випадку на 3000 госпіталізованих хворих. Патологічні зміни, які викликають утворення фістули, можуть бути як з боку сечового міхура, так і з боку товстої кишки, але частіше - з боку товстої кишки. Найчастішими причинами патології є дивертикулярна хвороба товстої кишки і хвороба Крона, однак це також може бути і неопластична патологія товстої кишки і сечового міхура. Патогномонічними методами діагностики є виявлення пневмоурії і фекалурії, однак в клініці частіше використовується виявлення повітря в сечовому міхурі при комп'ютерній томографії, мікційна цистографія, цистоскопія, ультразвукове дослідження сечового міхура, магнітно-резонансна діагностика, ректосигмоскопія.

Відомо спосіб діагностики коловезикальної фістули за допомогою магнітно-резонансної томографії [Management of colovesical and colovaginal diverticular fistulas Our experience and literature reviewed / T. Marcucci, S. Giannessi, F. Giudici, S. Riccadonna [et al.] // Ann. Ital. Chir. - 2014. - Vol. 85.]

Недоліками відомого способу є те, що в деяких випадках при магнітно-резонансній томографії неможливо виявити повітря в сечовому міхурі, яке є патогномонічним симптомом коловезикальної фістули.

В основу корисної моделі поставлено задачу підвищення ефективності результатів діагностики коловезикальної фістули у складних діагностичних випадках.

Поставлену задачу вирішують тим, що у способі діагностики коловезикальної фістули, при якому виконують магнітно-резонансну томографію, згідно з корисною моделлю, перед виконанням магнітно-резонансної томографії хворому з підозрою на коловезикальну фістулу виконують відеокOLONOSKOPIЮ за допомогою дистального ковпачка, для чого на дистальному кінці відеокOLONOSKOPIЮ закріплюють прозорий силіконовий ковпачок, який дозволяє обережно розправити набряклі, запалені, затиснені ззовні складки слизової оболонки товстої кишки, оглянути вміст кишки і будову стінки кишки, вміст дивертикулів при огляді крізь вічко дистального ковпачка і крізь його прозорі стінки, по виявленню гною діагностують ускладнений дивертикуліт, визначають рівень патології, по ходу дослідження виконують фото- і відеозапис для архівування і можливості подальшого аналізу, далі хворому негайно виконують магнітно-резонансну томографію, при якій за наявності коловезикальної фістули виявляють вільний газ у порожнині сечового міхура, що є патогномонічним симптомом для коловезикальної фістули.

Корисна модель дозволяє підвищити ефективність діагностики коловезикальної фістули у складних діагностичних випадках, що суттєво впливає на подальшу тактику лікування хворих.

Застосування прозорого дистального ковпачка, закріпленого на кінці відеокOLONOSKOPIЮ, дозволяє обережно розправити набряклі, запалені, затиснені ззовні складки слизової оболонки товстої кишки, оглянути вміст кишки і будову стінки кишки, вміст дивертикулів при огляді крізь вічко дистального ковпачка і крізь його прозорі стінки.

Виявлення виділення гною з порожнини дивертикулу свідчить про наявність ускладненої дивертикулярної хвороби.

Виконання по ходу дослідження фото- і відеозапису створює можливості для об'єктивізації виявленої патології, архівування даних і можливості подальшого аналізу.

Негайне виконання магнітно-резонансної томографії одразу після відеокOLONOSKOPIЮ дозволяє гарантовано виявити вільне повітря у порожнині сечового міхура за рахунок нагнітання повітря крізь коловезикальну фістулу з порожнини товстої кишки при відеокOLONOSKOPIЮ.

Спосіб діагностики коловезикальної фістули здійснюють наступним чином.

Спочатку хворому з підозрою на коловезикальну фістулу виконують відеокOLONOSKOPIЮ за допомогою дистального ковпачка, для чого на дистальному кінці відеокOLONOSKOPIЮ закріплюють прозорий силіконовий ковпачок, який дозволяє обережно розправити набряклі, запалені, затиснені ззовні складки слизової оболонки товстої кишки, оглянути вміст кишки і будову стінки кишки, вміст дивертикулів при огляді крізь вічко дистального ковпачка і крізь його прозорі стінки. По виявленню гною діагностують ускладнений дивертикуліт, визначають рівень патології. По ходу дослідження виконують фото- і відеозапис для архівування і можливості подальшого аналізу. Далі хворому негайно виконують магнітно-резонансну томографію, при якій за наявності коловезикальної фістули виявляють вільний газ у порожнині сечового міхура, що є патогномонічним симптомом для коловезикальної фістули.

Корисна модель пояснюється фігурами.

На Фіг. 1 зображено приклад фотографії дистального кінця відеокOLONоскопу із закріпленням на ньому прозорим силіконовим ковпачком.

На Фіг. 2 зображено приклад ендофотографії у білому світлі. При огляді з дистальним прозорим ковпачком, закріпленим на кінці відеолоноскопу, розправлені запалені, набряклі складки слизової оболонки сигмоподібної кишки, крізь прозору стінку дистального ковпачка візуалізоване виділення вершкоподібного брудно-білого гною з порожнини дивертикулу - ускладнений дивертикуліт сигмоподібної кишки.

На Фіг. 3 зображено приклад магнітно-резонансної томограми в сагітальній проекції. Виявлено вільний газ у значній кількості в порожнині сечового міхура. Абсцес між сечовим міхуром і сигмоподібною кишкою.

На Фіг. 4 зображено приклад магнітно-резонансної томограми в аксіальній проекції. Виявлено вільний газ у значній кількості в порожнині сечового міхура. Абсцес між сечовим міхуром і сигмоподібною кишкою.

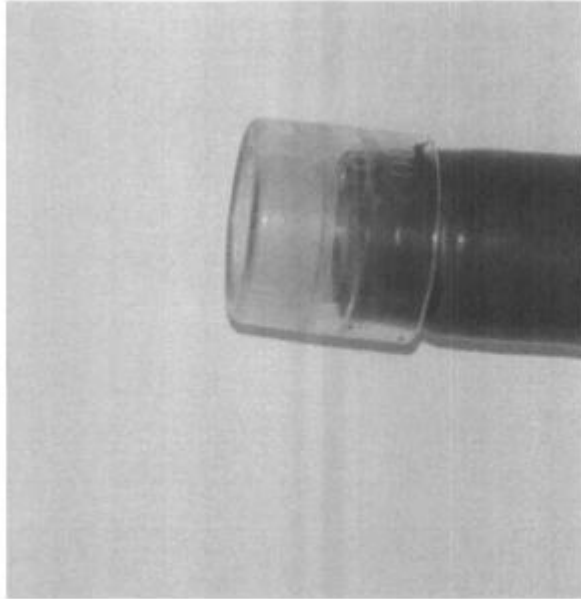
Для підтвердження ефективності розробленого способу діагностики коловезикальної фістули, який був апробований на базі відділення ендоскопії та малоінвазивної хірургії медичного центру "Універсальна клініка "Оберіг", наведено клінічний приклад.

Клінічний приклад.

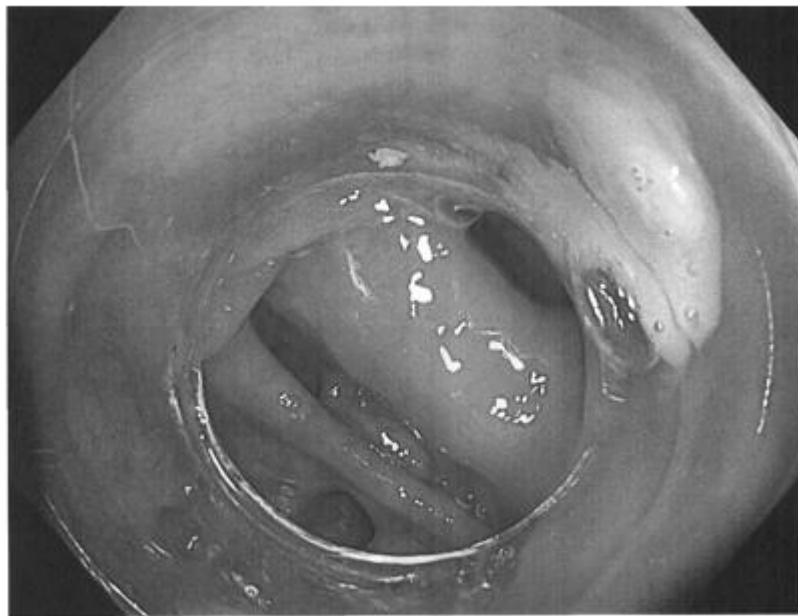
Хвора П., 76 років, госпіталізована у дорослий стаціонар відділення ендоскопії та малоінвазивної хірургії медичного центру "Універсальна клініка "Оберіг" для обстеження з підозрою на колівезикальну фістулу. Під час відеокOLONOSKOPII 09.01.2015 р. виявлене наступне. Ректосигмоїдний кут різко деформований, набряклий, фіксований, маніпуляції непропорційно різко болючі. Множинні дивертикули, деякі - з каловим вмістом. З причини різкої деформації, набряку слизової оболонки детальний огляд провести не можливо. На дистальному кінці відеолоконоскопу було закріплено прозорий силіконовий ковпачок (Фіг. 1), який дозволив обережно розправити набряклі, запалені, затиснені ззовні складки слизової оболонки ректосигмоїдного відділу ободової кишки, оглянути вміст кишки і будову стінки кишки, вміст дивертикулів при огляді крізь вічко дистального ковпачка і крізь його прозорі стінки. В дистальній частині сигмоподібної кишки при огляді з прозорим ковпачком виділилося до 1 мл вершкоподібного брудно-білого гною (Фіг. 2). Діагностовано ускладнений дивертикуліт сигмоподібної кишки. Хвора негайно направлена на магнітно-резонансну томографію, де був виявлений вільний газ у значній кількості в порожнині сечового міхура. Абсцес між сечовим міхуром і сигмоподібною кишкою (Фіг. 3, 4). Хвора взята в операційну. Післяопераційний діагноз: дивертикулярна хвороба сигмоподібної кишки, стадія III по Хансену-Стоку. Абсцес малого таза. Колівезикальна фістула крізь порожнину абсцесу.

## ФОРМУЛА КОРИСНОЇ МОДЕЛІ

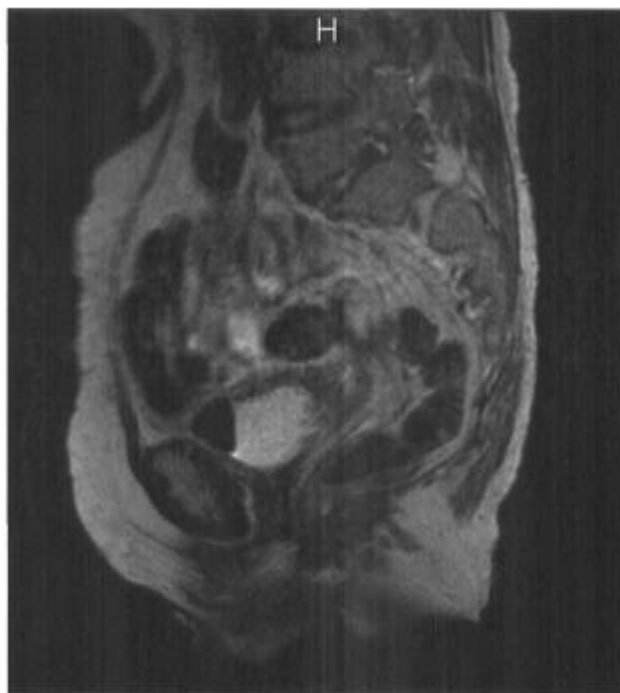
Спосіб діагностики коловезикальної фістули, що включає виконання магнітно-резонансної томографії, який **відрізняється** тим, що перед виконанням магнітно-резонансної томографії хворому з підозрою на коловезикальну фістулу виконують відеокOLONOSKOPIЮ за допомогою дистального ковпачка, для чого на дистальному кінці відеокOLONOSKOPIЮ закріплюють прозорий силіконовий ковпачок, який дозволяє обережно розправити набряклі, запалені, затиснені ззовні складки слизової оболонки товстої кишки, оглянути вміст кишки і будову стінки кишки, вміст дивертикулів при огляді крізь вічко дистального ковпачка і крізь його прозорі стінки, по виявленню гною діагностують ускладнений дивертикуліт, визначають рівень патології, по ходу дослідження виконують фото- і відеозапис для архівування і можливості подальшого аналізу, далі хворому негайно виконують магнітно-резонансну томографію, при якій за наявності коловезикальної фістули виявляють вільний газ у порожнині сечового міхура, що є патогномонічним симптомом для коловезикальної фістули.



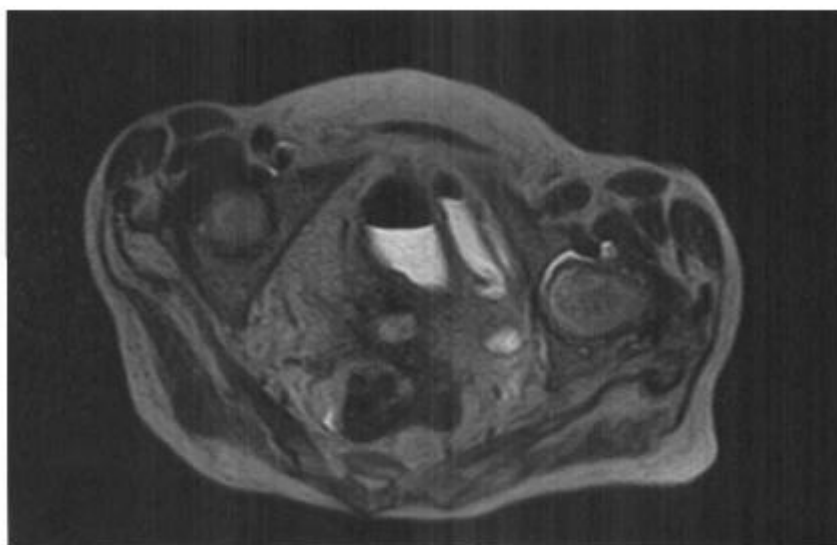
**Fig. 1**



**Fig. 2**



**Fig. 3**



**Fig. 4**

---

Комп'ютерна верстка А. Крулевський

---

Державна служба інтелектуальної власності України, вул. Василя Липківського, 45, м. Київ, МСП, 03680, Україна

---

ДП "Український інститут інтелектуальної власності", вул. Глазунова, 1, м. Київ – 42, 01601