



УКРАЇНА

(19) UA (11) 15610 (13) U
(51) МПК (2006)
A61B 6/00МІНІСТЕРСТВО ОСВІТИ
І НАУКИ УКРАЇНИДЕРЖАВНИЙ ДЕПАРТАМЕНТ
ІНТЕЛЕКТУАЛЬНОЇ
ВЛАСНОСТІ

ОПИС

ДО ДЕКЛАРАЦІЙНОГО ПАТЕНТУ
НА КОРИСНУ МОДЕЛЬвидається під
відповідальність
власника
патенту

(54) СПОСІБ ВИЗНАЧЕННЯ РІВНЯ СТОЯННЯ НАДКОЛІНКА

1

2

(21) u200512372

(22) 22.12.2005

(24) 17.07.2006

(46) 17.07.2006, Бюл. №7, 2006р.

(72) Гошко Володимир Юрійович, Мельник Михайло Володимирович, Голюк Євген Леонтійович

(73) ІНСТИТУТ ТРАВМАТОЛОГІЇ ТА ОРТОПЕДІЇ АМН УКРАЇНИ

(57) Спосіб визначення рівня стояння надколінка, який включає рентгенографію колінного суглоба у боковій проекції та визначення індексу висоти стояння надколінка, який **відрізняється** тим, що за одержаним знімком визначають центр надколінка, проводять вісь великогомілкової кістки, далі пер-

пендикулярно їй проводять дві взаємно паралельні прямі, одна з яких проходить через верхівку голівки малогомілкової кістки, друга - дотична до краю медіального виростка стегнової кістки, потім з'єднують точку центра надколінка з точкою перетину прямої, проведеної через верхівку голівки малогомілкової кістки з зовнішньою кортикальною пластинкою великогомілкової кістки, і за співвідношенням довжини відрізка, утвореного між центром надколінка та точкою перетину з прямою, проведеною через край медіального виростка до довжини відрізка між двома взаємно паралельними прямими, визначають індекс рівня стояння надколінка.

Корисна модель стосується медицини, зокрема ортопедії, і може бути використаний для діагностики високого і низького рівня стояння надколінка, та його спостереження у хворих різного віку.

Визначення рівня стояння надколінка відіграє важливу роль при обстеженні та лікуванні пацієнтів з патологією колінного суглоба, наприклад, у хворих на дитячий церебральний параліч з порушенням функції колінного суглоба.

Рівень стояння надколінка визначається на боковій рентгенограмі колінного суглоба. Розрізняють високе стояння надколінка, нормальне та низьке. Воно визначається по рентгенограмі відношенням надколінка до інших рентгенологічних орієнтирів, в залежності від методу визначення рівня його стояння, і може мати кількісне відображення, яке розраховується математично і виражається індексом, або визначатися без математичних розрахунків.

Існує велика кількість способів визначення рівня стояння надколінка, але одні з них придатні для застосування лише у дітей, інші - лише у дорослих, тобто відсутній спосіб, який би дозволяв спостерігати пацієнтів у динаміці, починаючи з моменту появи на рентгенограмі ядра окостеніння надколінка і до повного його формування.

Відомий спосіб Blumensaat [1], при якому рівень стояння надколінка визначається наступним чином: на боковій рентгенограмі колінного суглоба

через міжвиросткову ямку стегна проводять лінію Blumensaat, на якій має лежати нижній край надколінка (Fig.1). Недоліками цього способу є низька його достовірність, оскільки визначити рівень стояння надколінка можна тільки при згинанні у колінному суглобі під кутом 30° і констатувати наявність чи відсутність зміщення без визначення кількісних даних.

Відомий спосіб визначення рівня стояння надколінка у дорослих, запропонований Insall-Salvati [1], за співвідношенням довжини надколінка до відстані від нижнього краю надколінка до tuberositas tibiae (Fig.1). У нормі він становить 1.02 (+/-0.13). Спосіб ґрунтується на кількісних показниках рівня стояння надколінка, однак має ряд недоліків, які обмежують його використання. Його неможливо використовувати у пацієнтів віком до 3 років, у яких відсутнє рентгенологічне зображення надколінка та у дітей старшого віку, у зв'язку з наявністю хрящової частки надколінка, а тому він дає відповідну похибку. Другою суттєвою вадою способу є неточність у визначенні місця прикріплення власної зв'язки надколінка у пацієнтів з недостатньо вираженою tuberositas tibiae.

Відомий кількісний спосіб визначення рівня стояння надколінка у дітей та підлітків, розроблений Koshino і Sugimoto [2]. Рівень стояння надколінка визначається наступним чином: спочатку визначають центри дистальної зони росту стегнової

(19) UA (11) 15610 (13) U

кістки та проксимальної зони росту великогомілкової кістки, проводять відрізок між цими точками (наприклад, відрізок FT, див. Фіг.2), інший відрізок проводять від центру проксимальної зони росту великогомілкової кістки до центру надколінка (відрізок PT, Фіг.2). Потім визначають індекс співвідношення між цими прямими, який у нормі становить 1,0-1,1. Недоліками цього способу є обмеженість його використання, оскільки, не у кожному випадку можна коректно визначити центр зони росту великогомілкової та стегнової кісток і абсолютно неможливо застосовувати згаданий спосіб у дорослих пацієнтів.

В основу корисної моделі поставлена задача удосконалення способу визначення рівня стояння надколінка шляхом виконання рентгенографії колінного суглоба у боковій проекції та обчислення індексу рівня стояння надколінка з використанням рентгенологічних орієнтирів, що дозволяє визначити рівень стояння надколінка у пацієнтів різного віку, виражені достовірними кількісними показниками, які не залежать від кута згинання колінного суглоба, отримати, таким чином, універсальний і простий у виконанні спосіб.

Поставлена задача вирішується тим, що у способі визначення рівня стояння надколінка, який включає рентгенографію колінного суглоба у боковій проекції та визначення індексу висоти стояння надколінка, згідно з корисною моделлю, за одержаним знімком визначають центр надколінка, проводять вісь великогомілкової кістки, далі перпендикулярно їй проводять дві взаємопаралельні прямі, одна з яких проходить через верхівку голівки малогомілкової кістки, друга - дотична до краю медіального виростка стегнової кістки, потім з'єднують точку центра надколінка з точкою перетину прямої, проведеної через верхівку голівки малогомілкової кістки з зовнішньою кортикальною пластинкою великогомілкової кістки і за співвідношенням довжини відрізка, утвореного між центром надколінка та точкою перетину з прямою, проведеною через край медіального виростка, до довжини відрізка між двома взаємопаралельними прямими, визначають індекс рівня стояння надколінка.

Виконання рентгенографії та вимірювання відрізків прямої, один з яких утворений між точками від центра надколінка і точкою перетину прямої, проведеної через верхівку голівки малогомілкової кістки з зовнішньою кортикальною пластинкою великогомілкової кістки, а другий є продовженням прямої, на якій лежить перший відрізок, і обмежений двома взаємопаралельними прямими дають можливість отримати достовірні показники індексу рівня стояння надколінка, незалежно від віку пацієнта та кута згинання колінного суглоба.

Спосіб пояснюється ілюстративно. На Фіг.1 та 2 представлено схему визначення рівня стегна надколінка за Blumensaat та Insall-Salvati. На Фіг.2 - за Koshino і Sugimoto. На Фіг.4 - схема визначення індексу висоти стояння надколінка за запропонованим способом.

Спосіб визначення рівня стояння надколінка включає рентгенографію колінного суглоба у боковій проекції, визначення за одержаним знімком точки А центра надколінка 1, проведення осі t ве-

ликогомілкової кістки 2, проведення перпендикулярно їй двох взаємопаралельних прямих p і f, перша p з яких проходить через верхівку голівки 3 малогомілкової кістки 4, друга f - дотична до краю 5 медіального виростка 6 стегнової кістки, потім з'єднують точку А центра надколінка 1 з точкою В перетину прямої p, проведеної через верхівку голівки 3 малогомілкової кістки 4 з зовнішньою поверхнею кортикальної пластинки 7 великогомілкової кістки 2 і за співвідношенням довжини відрізка AC, утвореного між центром А надколінка 1 та точкою С перетину відрізка АВ з прямою f, проведеною через край 5 медіального виростка 6, до довжини відрізка СВ, утвореного між двома взаємопаралельними прямими p і f, визначають індекс рівня стояння надколінка.

Спосіб реалізують наступним чином. Для визначення рівня стояння надколінка на рентгенограмі колінного суглоба у боковій проекції проводять вісь великогомілкової кістки (пряма t), потім визначають центр (точку А) надколінка. Перпендикулярно вісі t великогомілкової кістки 2 проводять дві взаємопаралельні прямі p і f: одна - до верхівки голівки малогомілкової кістки (пряма b), а друга - до краю медіального виростку стегнової кістки (пряма c). У подальшому прямою лінією (пряма f) з'єднують центр надколінка з точкою перетинання прямої b із зовнішньою кортикальною пластинкою проксимального відділу великогомілкової кістки (точка В), а місце перетинання прямої c із прямою f утворює точку С. За співвідношенням довжини відрізків AC до СВ визначають індекс висоти стояння надколінка (Фіг.4).

Показники норми індексу рівня стояння надколінка становлять 1,5-1,6 (+/-20%).

Наводимо приклади практичного використання запропонованого способу. Хвора К., 1995р. н.Іст. хв. №453704. Діагноз: ДЦП. Спастичний тетрапарез.

Зроблено рентген правого та лівого колінних суглобів у боковій проекції. Проведено пряму t - вісь великогомілкової кістки, потім визначено центр (точку А) надколінка. Перпендикулярно вісі t великогомілкової кістки проведено дві взаємопаралельні прямі p і f: одна - до верхівки голівки малогомілкової кістки (пряма b), а друга - до краю медіального виростку стегнової кістки (пряма c). У подальшому прямою лінією (пряма f) з'єднали центр надколінка з точкою перетину прямої b з зовнішньою кортикальною пластинкою проксимального відділу великогомілкової кістки (точка В), а місце перетину прямої c з прямою f утворили точку С. Відрізок AC - 35мм. Відрізок СВ - 20мм. Визначено індекс співвідношенням AC:CB, який становить 1,75.

Запропонований спосіб був використаний у 44 хворих. Крім того, проведено також розрахунки за методами Blumensaat, Insall-Salvati та Koshino-Sugimoto. При визначенні рівня стояння надколінка за методом Blumensaat лише у 7 випадках нижній край надколінка лежав на лінії Blumensaat, у 37 випадках він був розташований нижче. Індекс рівня стояння надколінка, розрахований за методом Insall-Salvati, у 21 пацієнта не відповідав нормі (0,8-1,2). Проаналізувавши причину цього, визначили, що у двох випадках кут згинання був мен-

шим 20°, в 1 - більшим 70°, у 2 - відмічалось високе стояння надколінка, яке було визначене і за показниками власного методу. У 10 випадках були рентгенограми пацієнтів з наявними зонами росту.

У 10 випадках розраховували рівень стояння надколінка за методом Koshino-Sugimoto і лише у трьох випадках отримали показник норми, що, на нашу думку, пов'язано з технічними складнощами цього способу (відсутністю постійних рентгенологічних орієнтирів), значне відхилення від норми ви-

явили при згинанні у колінному суглобі під кутом менше 30°. Одержані дані представлені у Таблиці 1.

Таким чином, у розробленому нами способі, використані постійні незалежні від віку, кута згинання у колінному суглобі, стандартні і чіткі, незалежні від рентгенологічних укладок параметри вимірювання. Показники рівня стояння надколінка представлені за допомогою індексу.

Таблиця 1

Показники рівня стояння надколінка з урахуванням віку хворих

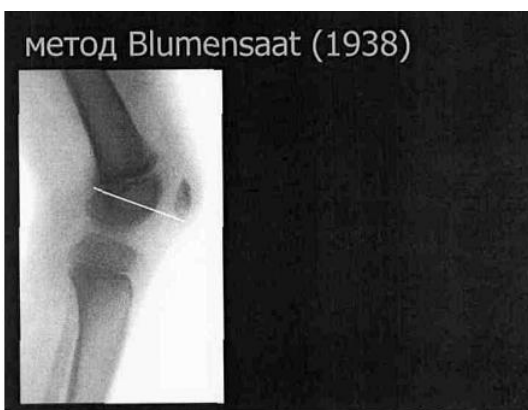
Вік хворих	Кількість хворих	Кут згинання	Індекс рівня стояння надколінка
12	1	50°	1,2
7-12	2	46-50°	1,3
10-19	4	32-50°	1,4
12-24	16	6-90°	1,5
16-23	9	15-48°	1,6
13-27	4	28-48°	1,7
13-15	3	30-60°	1,8
12-26	3	8-55°	1,9
21	2	18-40°	2,3

Запропонований спосіб дозволяє одержати об'єктивні параметри, і може бути використаний для спостереження рівня стояння надколінка у дітей та дорослих, тобто у динаміці, не потребує складного обладнання, простий у використанні.

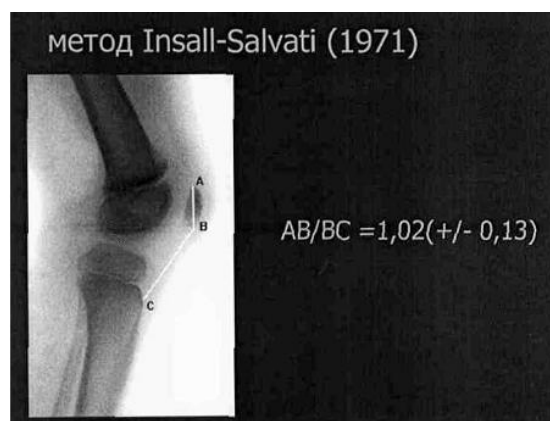
Література, взята до уваги при експертизі.

1. Insall J., Salvati E. Patella position in the normal knee joint. - Radiology. -1971.-V. 101.-P.101-104.

2. Koshino T., Sugimoto K. New measurement of patellar height in the knees of children using the epiphyseal line midpoint // J. Pediatr. Orthop. - 1989. - №9.-P.216-218.



Фіг. 1



Фіг. 2

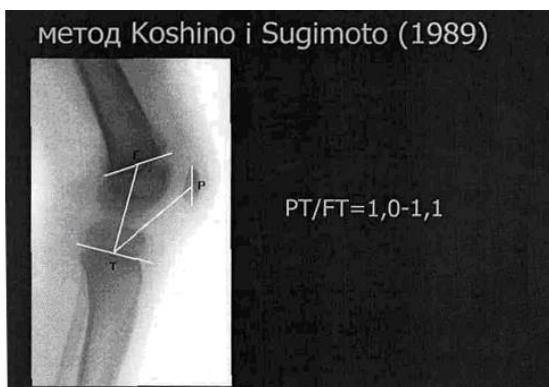


Fig. 3

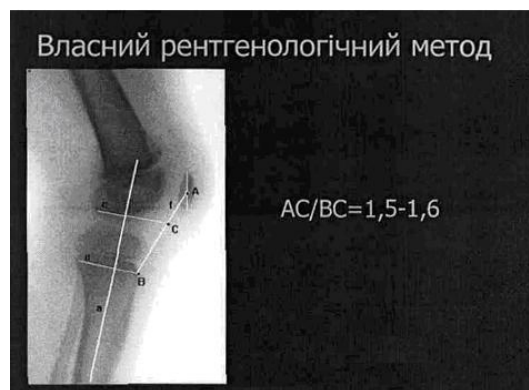

Fig. 4