



УКРАЇНА

(19) UA (11) 36482 (13) A

(51) 6 A61B17/00

МІНІСТЕРСТВО ОСВІТИ  
І НАУКИ УКРАЇНИДЕРЖАВНИЙ ДЕПАРТАМЕНТ  
ІНТЕЛЕКТУАЛЬНОЇ  
ВЛАСНОСТІОПИС  
ДО ДЕКЛАРАЦІЙНОГО ПАТЕНТУ  
НА ВИНАХІДвидається під  
відповідальність  
власника  
патенту

## (54) СПОСІБ ФОРМУВАННЯ ПУПКОВОГО ПАРОСТКА

(21) 99127056

(22) 24.12.1999

(24) 16.04.2001

(33) UA

(46) 16.04.2001, Бюл. № 3, 2001 р.

(72) Мішалов Володимир Григорович, Храпач Ва-  
силь Васильович, Балабан Олег Валерійович(73) Національний медичний університет ім.  
О.О.Богомольця (НМУ)

(57) Спосіб формування пупкового паростка шля-  
хом застосування фіксуючих швів, який **відріз-  
няється** тим, що з реципієнтного місця перед його  
фіксацією видаляють підшкірну клітковину у ви-  
гляді овалу в горизонтальній площині, на дермі  
роблять радіальні насічки і це місце фіксують за  
допомогою чотирьох вузлових швів, що знахо-  
дяться по діаметру овалу і розташовані навхрест.

Винахід стосується медицини, точніше хірургії  
і такого її розділу, як пластична хірургія, і призна-  
чений для покращення результатів естетичної аб-  
домінопластики, зменшення ускладнень при цих  
групах оперативних втручань за рахунок збере-  
ження адекватного кровопостачання відпрепаро-  
ваного шкірно-жирового клаптя і збереження есте-  
тичних співвідношень.

Неукліне зростання кількості пластичних опе-  
рацій на сучасному етапі в нашій країні обумовле-  
не появою порівняно нової галузі медицини - пла-  
стичної хірургії. Все це спонукає до пошуку шляхів  
покращення результатів пластичних операцій і  
особливо при косметичних вадах передньої чере-  
вної стінки. Аналіз існуючих методик оперативних  
втручань показує їхню недостатню ефективність,  
відносно високий рівень ускладнень пов'язаний з  
недостатнім рівнем кровопостачання шкірно-  
жирового клаптя та порушенню анатомо-есте-  
тичних співвідношень при абдомінопластичі.

Відомі способи формування пупкового парост-  
ку та його закріплення [1, 2, 3, 4, 5] полягає в тому,  
що на реципієнтне місце переносять справжній  
пупковий паросток або формують пупок за допо-  
могою фіксуючих швів.

Найбільш близьким до даного способу є спосіб  
формування пупкової ямки при естетичній абдомі-  
нопластичі [2], який полягає у формуванні пупкової  
ямки за допомогою фіксуючих швів.

Спосіб-прототип має такі недоліки.

У зв'язку з тим, що фіксація проводиться на  
реципієнтній ділянці без видалення підшкірної кліт-  
ковини, пупок може бути невиразним і фіксації де-  
рми до апоневрозу не виникає (вона необхідна  
для більш рельєфного відтворення пупка). Це мо-  
же призвести до погіршення найближчих та відда-  
лених естетичних результатів при абдоміно-

пластичі (невиразний пупок, неестетичний його  
вигляд).

Задача, що вирішується даним способом, по-  
лягає у зменшенні естетичних ускладнень за раху-  
нок збереження адекватного розміру пупка та його  
форми.

Технічний результат, що досягається, буде  
полягати у значному зменшенні частоти усклад-  
нень, що виникають при естетичній абдоміно-  
пластичі.

Поставлена задача вирішується тим, що ви-  
даляють підшкірну клітковину з реципієнтного міс-  
ця, на дермі роблять насічки в горизонтальній  
площині та фіксують чотирма вузловими швами по  
діаметру овалу, розташованими навхрест.

Суть способу полягає в тому, що з реципієнто-  
го місця перед його фіксацією роблять видалення  
підшкірної клітковини у вигляді овалу в горизонталь-  
ній площині, на дермі роблять радіальні насічки,  
це місце фіксують за допомогою чотирьох вузло-  
вих швів, що знаходяться по діаметру овалу і роз-  
ташовані навхрест. Завдяки цьому пупок стає  
більш виразним та рельєфним, що зменшує  
кількість незадовільних результатів при абдоміно-  
пластичі.

Спосіб пояснюється графічно, де

на фіг. 1 - наведено зображення способу-  
прототипу, де не виділена підшкірна клітковина в  
місці формування пупка (вигляд збоку);

на фіг. 2 - наведено зображення способу, який  
пропонується, підшкірна жирова клітковина в місці  
формування пупка та його фіксації видалена (ви-  
гляд збоку);

на фіг. 3 - наведено зображення способу-  
прототипу, де не видалена підшкірна клітковина в  
місці формування пупка (вигляд зверху);

(19) UA (11) 36482 (13) A

на фіг. 4 - наведено зображення запропонованого способу, підшкірна жирова клітковина в місці формування пупка та його фіксації видалена, на дермі зроблені радіальні насічки (вигляд зверху).

Конкретний приклад застосування

1. Хвора Б. (історія хвороби № 6700117) з діагнозом: птоз передньої черевної стінки, діастаз прямих м'язів, пупкова кіла, ожиріння третього ступеня, підтвердженим достовірними даними та результатами фізикального обстеження. Хворій виконана абдомінопластика за Пітанжі-Грейзер за допомогою запропонованого способу.

2. Хвора Д. (історія хвороби № 2000042) з діагнозом: птоз передньої черевної стінки, діастаз прямих м'язів, пупкова кіла, ожиріння четвертого ступеня, підтвердженим достовірними даними та результатами фізикального обстеження. Хворій виконана абдомінопластика за Пітанжі-Грейзер за допомогою запропонованого способу.

За період з 1992 по 1999 рік у клініці кафедри госпітальної хірургії № 2 з курсом судинної та грудної хірургії було проліковано даним способом 26 хворих з аналогічним діагнозом. За час спостереження у пацієнтів не спостерігалось ускладнень

(некроз повний або частковий, нагноєння рани, розходження країв рани, формування келоїдного рубця) з боку операційної рани. Спосіб апробовано на кафедрі госпітальної хірургії № 2 з курсом грудної та судинної хірургії, хірургічному відділенні Центральної міської клінічної лікарні м. Києва, Центральної районної лікарні Жовтневого району м. Києва № 9 та може бути рекомендованим і для подальшого широкого використання на практиці.

Джерела інформації.

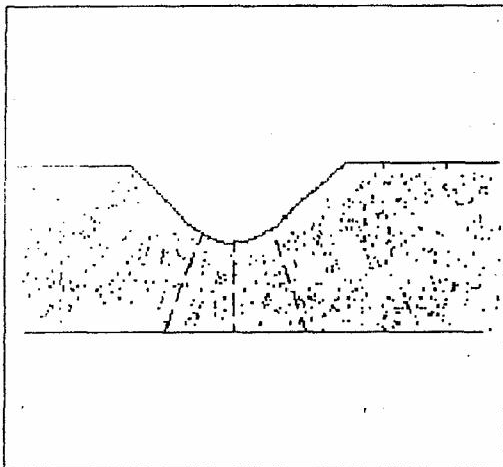
1. Швед И. В., Кривошеев В. И. Пластика передней брюшной стенки живота при ее отвисании // Врачебная косметика. - Л., 1980. - С. 159-166.

2. Rees Thomas D. Aesthetic plastic Surgery. Vol. 2. - W. B. Saunders company, 1980. - 1072 p.

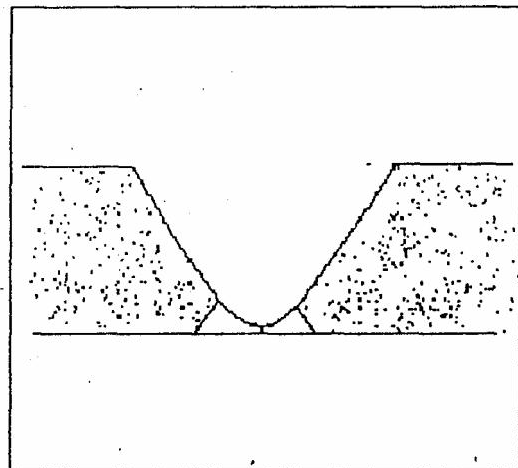
3. Grabb Smith. Chirurgia plastica. V. 2. - Napoli: Idelsin, 1991. - 1184 p.

4. Converse John Marquis. Chirurgia Plastica Ricostruttiva (principi etechniche nella correzione, ricostruzione et rapianti), Vol. 1-9. - Piccin: Padova, 1987.

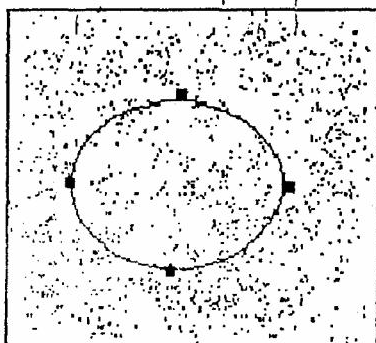
5. Gonzales-Uloa M. et al. Aesthetic Plastic Surgery, Padova, Piccin, 1987 - 1988, 5 V.



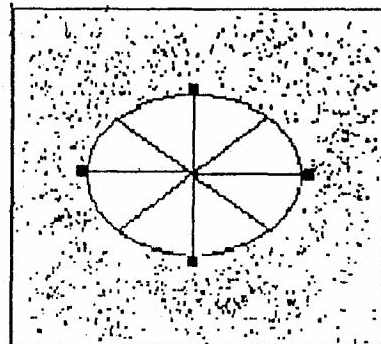
Фіг. 1



Фіг. 2



Фіг. 3



Фіг. 4

---

ДП "Український інститут промислової власності" (Укрпатент)  
Україна, 01133, Київ-133, бульв. Лесі Українки, 26  
(044) 295-81-42, 295-61-97

---

Підписано до друку \_\_\_\_\_ 2001 р. Формат 60х84 1/8.  
Обсяг \_\_\_\_\_ обл.-вид. арк. Тираж 50 прим. Зам. \_\_\_\_\_

---

УкрІНТЕІ, 03680, Київ-39 МСП, вул. Горького, 180.  
(044) 268-25-22

---