



УКРАЇНА

(19) **UA** (11) **102653** (13) **C2**  
(51) МПК (2013.01)  
**A61K 33/44** (2006.01)  
**A61P 17/00**

ДЕРЖАВНА СЛУЖБА  
ІНТЕЛЕКТУАЛЬНОЇ  
ВЛАСНОСТІ  
УКРАЇНИ

**(12) ОПИС ДО ПАТЕНТУ НА ВИНАХІД**

<b>(21)</b> Номер заявки: <b>а 2012 08421</b>	<b>(72)</b> Винахідник(и): <b>Індріксон Євгеній Валерійович (UA),</b> <b>Лазорик Михайло Іванович (UA)</b>
<b>(22)</b> Дата подання заявки: <b>09.07.2012</b>	<b>(73)</b> Власник(и): <b>Індріксон Євгеній Валерійович,</b> вул. Яна Гуса, 25, м. Ужгород, 88017 (UA)
<b>(24)</b> Дата, з якої є чинними права на винахід: <b>25.07.2013</b>	<b>(56)</b> Перелік документів, взятих до уваги експертизою: Активированный уголь: полезные свойства - Как применять активированный уголь? [on-line] Знайдено в Інтернет URL <a href="http://www.womenhealthnet.ru/gastro/3442/page-2.html">http://www.womenhealthnet.ru/gastro/3442/page-2.html</a> Активированный уголь - применение: востребован очень часто [on-line] Знайдено в Інтернет URL <a href="http://www.womenhealthnet.ru/gastro/3538.html">http://www.womenhealthnet.ru/gastro/3538.html</a> Активированный уголь - старый, но незаменимый [on-line] Знайдено в Інтернет URL <a href="http://www.womenhealthnet.ru/gastro/721.html">http://www.womenhealthnet.ru/gastro/721.html</a> И.И. Ананьева. Заживление ран. Consilium Provisorum Том 02/N 8/2002 [on-line] Знайдено в Інтернет URL <a href="http://www.consilium-medicum.com/article/8978">http://www.consilium-medicum.com/article/8978</a>
<b>(41)</b> Публікація відомостей про заявку: <b>10.01.2013, Бюл.№ 1</b>	
<b>(46)</b> Публікація відомостей про видачу патенту: <b>25.07.2013, Бюл.№ 14</b>	

**(54) СПОСІБ ЛІКУВАННЯ ГНІЙНИЧКОВИХ УРАЖЕНЬ ШКІРИ ХОЛОДНИМ ОЧИЩЕННЯМ ЗА ІНДРІКСОНОМ**

**(57) Реферат:**

Винахід належить до медицини, зокрема до дерматовенерології та косметології, і може бути застосований для лікування гнійничкових уражень шкіри. Спосіб лікування передбачає нанесення на шкіру суспензії активованого вугілля на дистильованій воді на 15-20 хвилин до повного висихання, потім необхідно змити засохлу суспензію теплою водою і оцінити візуально результати лікування.

UA 102653 C2

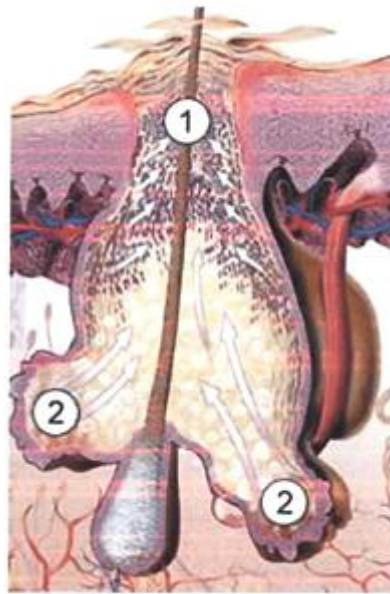


Fig. 2

Винахід належить до медицини, зокрема до дерматовенерології та косметології, і може бути застосований для лікування гнійничкових уражень шкіри.

Відомі способи лікування гнійничкових уражень шкіри, які включають застосування різноманітних засобів для місцевого та загального лікування. Найбільш часто такими засобами є антибактеріальні препарати, зокрема антибіотики [1, 2]. Але такі способи не завжди дають достатньо стійкий ефект, а інколи і ускладнення [2].

Найближчим до запропонованого способу є лікування гнійничкових уражень шкіри за допомогою антибактеріального засобу "Зінерит" [2] - прототип.

Але у прототипі антибактеріальний засіб розчинений у спирті. Лікування розчиненими у спирті антибактеріальними препаратами часто веде до розвитку побічних явищ, зокрема до загострення хвороби - виникає подразнення шкіри, появляється відчуття опіку. Причиною цього є висушування шкіри спиртом, яке викликає зниження зволоження шкіри і послаблення її імунної функції.

Поставлена задача розробити спосіб місцевого лікування гнійничкових уражень шкіри, зокрема обличчя, без застосування спиртів та антибіотиків.

Поставлена задача вирішується таким чином, що у способі лікування гнійничкових уражень шкіри холодним очищення за Індіксоном, який включає клінічне обстеження, постановку діагнозу та лікування, який відрізняється тим, що на ураженні ділянки шкіри 3-4 рази протягом тижня наносять суспензію активованого вугілля у дистильованій воді на 15-20 хвилин до повного висихання, потім ретельно змивають засохлу суспензію теплою проточною водою, процедуру повторюють до одержання візуальних позитивних результатів лікування.

Застосування запропонованого способу дасть змогу виключити негативну дію спирту та антибіотиків і приведе до стійкого позитивного ефекту.

Між запропонованим способом і патогенезом виникнення гнійничкових уражень шкіри існує тісний зв'язок.

На фіг. 1 представлена схема будови шкіри, яка є багатошаровим епітелієм, верхні шари якого 5 постійно роговіють і злущуються. На волоску знаходиться цибулина 3. У шкірі поряд з волоском 4 розміщена сальна залоза 2, проток якої 1 підходить до волоска і відкривається близько поверхні шкіри. На фіг. 2 зображено збільшену розмірах сальну залозу 2 та пробку у протоці сальної залози 1 під поверхнею шкіри.

Сальні залози забезпечують реалізацію багатограних функцій шкіри. Протоки сальних залоз можуть закупорюватися відмерлими клітинами і шкірним жиром. У відповідь на андрогенну стимуляцію організму підвищується секреція шкірного жиру з підшкірної жирової тканини 6, що веде до колонізації залози бактеріальною флорою - *Propionibacterium asnes*, золотистим стафілококом та рядом інших збудників, які викликають запалення. Бактерії розщеплюють шкірний жир до вільних жирних кислот, які подразнюють шкіру і мають комедогенну дію (утворення так званих чорних цяток). Вільні жирні кислоти викликають появу ряду біологічно активних медіаторів запалення, які накопичують імунні клітини (нейтрофіли, макрофаги) навколо фолікула (гнійника).

Основною ланкою в патогенезі захворювання є стан сальних залоз, жиру, наявність бактерій та запальної реакції та порушення правильного догляду за шкірою. Умовами для проникнення бактерій в сальну залозу є порушення бар'єрної функції шкіри під дією агресивних речовин. Велику роль в патогенезі утворення гнійників відіграють андрогени та стрес. Андрогени стимулюють секрецію шкірного жиру. При стресі в крові появляються гормони, які викликають активацію тучних клітин. Це веде до посилення запалення, збільшення вмісту андрогенів, які в свою чергу стимулюють секрецію шкірного жиру. Навколо сальної залози розташовані нервові закінчення, які при дії агресивних речовин (хімічні пілінги, ацетон, спирт) викликають нейрогенне запалення, виділяючи при цьому нейропептиди, які в свою чергу підсилюють перебіг запальної реакції.

Відомі косметологічні речовини та препарати (тоніки, лосьйони), глибоко проникаючи в пори у шкірі, відкривають та очищують їх, а також видаляють шкірний жир, підсушують шкіру. У складі таких речовин є спирт денатурований, спирт етиловий, ацетон. Вони викликають відчуття знежирення шкіри, охолодження (що у багатьох людей асоціюється зі свіжістю), та сухість. Але після нанесення таких препаратів спостерігається лущення шкіри, що веде до її погіршення. Це зв'язано з тим, що наведені вище препарати порушують захисний бар'єр шкіри. Внаслідок цього бактерії легко проникають у сальні залози, подразнюють чутливі нервові закінчення шкіри і з нервових утворів навколо сальної залози виділяються нейропептиди, які викликають та підсилюють запальні процеси з утворенням гнійника [2, 3].

Значна частина пацієнтів вважають спирт найкращими ліками для лікування гнійничкових уражень шкіри. Але фахівці не розділяють пристрасті до косметологічних засобів. В той же час

наявність спиртовмісних компонентів у косметологічних засобах для догляду за шкірою веде до негативного ефекту.

Спирт розчиняє плівку, яка покриває шкіру тонким захисним шаром. Зруйнована плівка на шкірі від спирту робить шкіру дуже вразливою для інфекцій, запальних процесів, та прагне компенсувати втрачені ліпіди (жири). Прагнучи як можна скоріше відновитися, вона починає посилено виробляти "шкірне сало", жир для зволоження шкіри. Окрім цього спирт викликає посилене розростання клітин поверхневого шару шкіри. Тоді закупорюються пори на шкірі, що веде до появи нових запальних елементів [3]. Тому є обґрунтованим виключення агресивних компонентів лікувальних препаратів на шкіру, в тому числі спирту. Звідси впливає наукова обґрунтованість виключення агресивних компонентів з косметологічних засобах при лікуванні гнійників шкіри. Але у більшості засобів застосовують антибактеріальні засоби, розраховані на боротьбу з бактеріальною флорою. В той же час бактерії включаються в патогенез і реалізують свою дію через окремі ланки запалення.

Активоване вугілля є продуктом переробки вуглеводних компонентів деревини і має велику поверхню. Воно здатне діяти як на поверхні шкіри так і проникати у відкриті пори на шкірі [4], адсорбуючи на своїй поверхні шкірний жир (сало) та бактерії і їх токсини [5]. Таким чином ліквідовуються умови для розвитку та розмноження бактерій і виникнення запальних процесів.

Звідси впливає наукова обґрунтованість застосування активованого вугілля у вигляді суспензії - добре подрібнені таблетки активованого вугілля у невеликій кількості дистильованої води для нанесення її на вимиту поверхню шкіри, ураженої запальним процесом.

Спосіб здійснюється поетапно. Спочатку проводять клінічне обстеження хворих, ставлять діагноз. Далі готують суміш для лікування: таблетки активованого вугілля ретельно розтирають, додають до них невелику кількість дистильованої води, приблизно рівну об'єму вугілля, змішують до утворення суспензії. Далі наносять цю суспензію на шкіру обличчя на 15-20 хвилин до повного висихання. Потім ретельно змивають шкіру теплою проточною водою. Результат оцінюють візуально за станом шкіри і її динамікою.

Ефективність застосування способу ілюструється виписками з медичної документації.

#### Приклад 1

Хворий К.М.В., 26 років, звернувся зі скаргами на наявність засаленого обличчя в Т-зоні - лоб, щоки, що інколи призводить до появи висипки. Протирав шкіру обличчя тоніками на основі спирту, але після тривалого застосування тоніків шкіра почала лущитися, стала сухою.

При об'єктивному обстеженні виявлено: шкіра засалена, блискуча, пори шкіри, особливо в Т-зоні (щоки, лоб), розширені, закупорені, в деяких місцях виявлено поодинокі пустули.

Виставлено діагноз: акне вулгаріс.

Згодився провести лікування запропонованим способом. 4 рази на тиждень готувалася суспензія активованого вугілля на дистильованій воді, яка наносилася на шкіру обличчя на 15-20 хвилин. Вона за цей час засихала. Потім теплою водою суспензія змивалася з обличчя.

Проведено лікування протягом 10 днів. Після нанесення суміші, шкіра набрала природній вигляд, стала чистою, на дотик стала шовковистою, гладкою, на огляд матовою, без ознак блиску та надмірного виділення шкірного сала.

Катанамнез: оглянутий через півроку. Скарг у хворого нема, шкіра чиста. Лікуванням задоволений.

Висновок: У хворого К.М.В., 26 років, після невдалого лікування було виставлено діагноз акне вулгаріс. Проведене успішне лікування запропонованим способом дало позитивний і тривалий ефект.

#### Приклад 2

Хвора Н.Н.П., 24 роки, звернулася зі скаргами на часті висипання, жирну шкіру, особливо в літній період. За рекомендацією лікарів протирала обличчя різноманітними препаратами, тоніками на основі спирту, що підсушував шкіру. Зі слів хворої з часом шкіра стала ще більш жирною.

При об'єктивному обстеженні шкіра сальна, подразнена від механічного видавлювання пустул - гнійників, що погіршує стан, в деяких місцях синці та набряки, в лобній зоні множинні пустули.

Виставлено діагноз: акне середнього ступеня тяжкості зі значною кількістю пустульозних та вузлуватих елементів висипки.

Згодилася провести лікування запропонованим способом.

Після нанесення суміші протягом 4 тижнів 2-3 рази в тиждень шкіра стала нормальною, без ознак засаленості, зменшились прояви висипки.

Катанамнез: оглянута через півроку. Скарг у хворої нема, шкіра чиста. Лікуванням задоволена.

Висновок: У хворої Н.Н.П., 24 роки, після невдалого лікування було виставлено діагноз акне середнього ступеня тяжкості зі значною кількістю пустульозних та вузлуватих елементів висипки, проведене успішне лікування запропонованим способом з позитивним и тривалим ефектом.

5 З метою перевірки придатності запропонованого способу було обстежено та проліковано 23 хворих з запальними процесами на обличчі.

Результати у всіх обстежених були позитивними, лише 3 особам було проведено кілька повторних сеансів.

10 Запропонований спосіб може бути рекомендований для запровадження у лікувальні установ як простий, ефективний і доступний в амбулаторних умовах.

Джерела інформації:

1. Скрипкин Ю.К. Кожные и венерические болезни. - М - "Медицина" - 1980.-380с.

2. Савчак В.И., Галкина С.О. Хвороби шкіри. Хвороби, що передаються статевим шляхом. - Тернопіль, - "Укрмедкнига".-2001.-508с.

15 3. [www.medlinks.ru](http://www.medlinks.ru)

4. <http://www.womenhealthnet.ru/gastro>

5. <http://smed.ru/guides/>

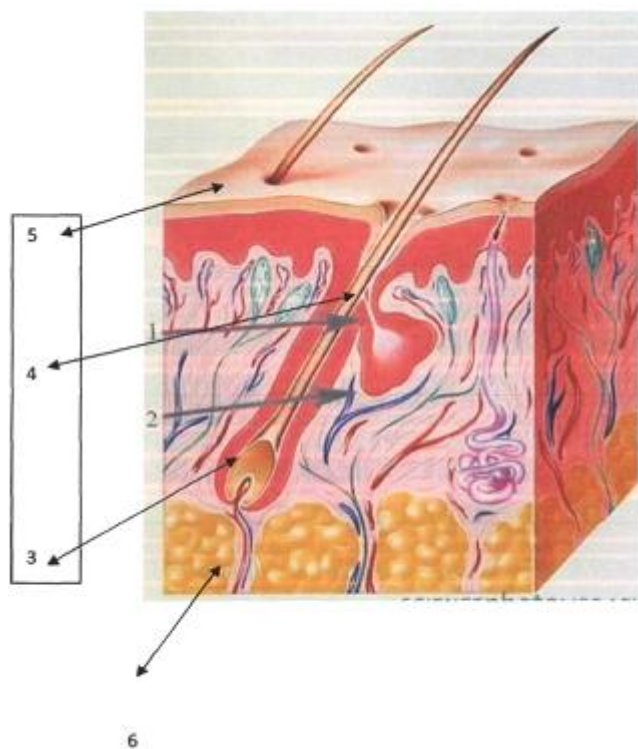
### ФОРМУЛА ВИНАХОДУ

20

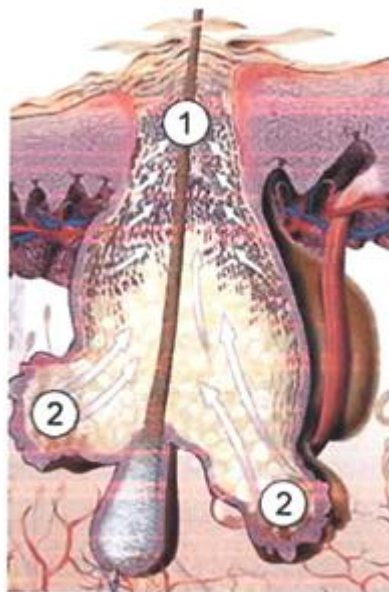
Спосіб лікування гнійничкових уражень шкіри холодним очищенням за Індіксоном, який включає клінічне обстеження, постановку діагнозу та лікування, який **відрізняється** тим, що на ураженні ділянки шкіри 3-4 рази протягом тижня наносять суспензію активованого вугілля у дистильованій воді на 15-20 хвилин до повного висихання, потім ретельно змивають засохлу

25

суспензію теплою проточною водою, процедуру повторюють до одержання візуально позитивних результатів лікування.



Фіг. 1



Фиг. 2

---

Комп'ютерна верстка І. Мироненко

---

Державна служба інтелектуальної власності України, вул. Урицького, 45, м. Київ, МСП, 03680, Україна

---

ДП "Український інститут промислової власності", вул. Глазунова, 1, м. Київ – 42, 01601