



УКРАЇНА

(19) UA (11) 49425 (13) U
(51) МПК (2009)
A61B 8/00

МІНІСТЕРСТВО ОСВІТИ
І НАУКИ УКРАЇНИ

ДЕРЖАВНИЙ ДЕПАРТАМЕНТ
ІНТЕЛЕКТУАЛЬНОЇ
ВЛАСНОСТІ

ОПИС ДО ПАТЕНТУ НА КОРИСНУ МОДЕЛЬ

видається під
відповідальність
власника
патенту

(54) СПОСІБ ДІАГНОСТИКИ СТАДІЇ ІМПІНДЖМЕНТ-СИНДРОМУ

1

2

(21) u200912301

(22) 30.11.2009

(24) 26.04.2010

(46) 26.04.2010, Бюл. № 8, 2010 р.

(72) АБДУЛЛАЄВ РІЗВАН ЯГУБ-ОГЛИ, ДУДНІК
ТЕТЯНА АНАТОЛІЇВНА

(73) ХАРКІВСЬКА МЕДИЧНА АКАДЕМІЯ ПІСЛЯ-
ДИПЛОМНОЇ ОСВІТИ

(57) Спосіб діагностики стадії імпінджмент-синдрому шляхом візуалізації плечового суглоба, який **відрізняється** тим, що проводять ультразвукове пряме черезшкірне сканування ротаторної манжети із переднього та передньо-бокових доступів плечового суглоба, з одночасною візуалізацією структур плечового суглоба, головки плечової кістки та акроміона, отримують посегментне зображення, фіксують на екрані монітора і визначають товщину сухожиль ротаторної манжети плеча, їх структуру, васкуляризацію, оцінюють контур головки плечової кістки та акроміона, стан субдельтоподібно-субакроміальної сумки, стан дзьобо-

подібно-акроміальної зв'язки з наступним проведенням функціональної артросонографії, яка дозволяє оцінити ступінь ковзання бурси, сухожиль ротаторної манжети плеча під дистальний кінець акроміона при відведенні плеча доверху, при нерівномірному потовщенні сухожилля надостного м'яза з гіперехогенними ділянками фіброзу, наявності субакроміального бурситу та болісному відведенні плеча діагностують імпінджмент-синдром I стадії; при нерівномірній товщині сухожилля надостного м'яза, множинних гіперехогенних включеннях, кальцифікатах, наявності субакроміального бурситу, болючості в плечовому суглобі при спробі відвести плече діагностують імпінджмент-синдром II стадії; при значному потоншенні ротаторної манжети плеча, значному підвищенні її ехогенності, наявності кальцифікатів, часткових пошкоджень сухожиль ротаторної манжети плеча та майже повній втраті рухів при спробі відвести плече діагностують імпінджмент-синдром III стадії.

Корисна модель відноситься до медицини, зокрема до променевої діагностики, і може бути використана для діагностики імпінджмент синдрому та його стадії в ортопедичній, травматологічній, хірургічній і неврологічній практиці.

Не дивлячись на значний прогрес інструментальної діагностики, до теперішнього часу основним методом виявлення патології плечового суглоба залишається клінічне обстеження. Проте умовність клініко-морфологічних даних при різних пошкодженнях і захворюваннях плечового поясу обумовлює значні труднощі в розпізнаванні характеру патологічного процесу, а також в оцінці його тяжкості (Н. В. Бунчук, В. А. Насонова. Болезни внесуставных мягких тканей. Медицина. 2007; с. 411-428). Питома вага діагностичних помилок при патології сухожильно-м'язового апарату плечового пояса залишається високою і складає 68-70% (Миронов С. П., Федорова Т. М. Заболевания мягких тканей опорно-двигательного аппарата. М., 2005; с. 150).

Відомим є загальноприйнятий метод променевої діагностики - рентгенографічне дослідження.

Цей спосіб недостатньо інформативний, тому що дозволяє візуалізувати тільки кісткові тканини, а стан сухожиль, хрящової губи, суглобової впадини, суглобових сумок, м'язів та судин залишаються за кадром. Рентгенодіагностика початкової патології суглобів завжди пізня (Шотемор Ш. Ш. Путеводитель по диагностическим изображениям: Справочник практического врача, М., 2001 г., с. 364-366).

Відомий спосіб пневмоартрографії плечового суглоба, при якому газ (повітря, кисень) вводять у порожнину суглоба з подальшою рентгенографією. Однак цей спосіб має недоліки: не дозволяє чітко одержати контур ротаторної манжети, не дозволяє одержати зображення внутрішньосухожильних пошкоджень; має небезпеку інфікування порожнини плечового суглоба і опромінювання пацієнта іонізуючим рентгеновським випромінюванням. Крім того, цей метод інвазивний і для обстеження необхідна госпіталізація і час здійснення пневмоартрографії (40-60 хв.).

Останні роки, порівняно широко стали використовувати з цією метою комп'ютерну томографію (КТ) і магнітно-резонансну томографію (МРТ), яка

(13) U

(11) 49425

(19) UA

обрана за прототип (Диваков М. Г., Аскерко Э. А., Магнитно-резонансная картина плечевого сустава при патологии ротаторной манжеты// Новости лучевой диагностики.- 2003.-С. 24-26). Ці методи дають інформацію про стан м'яких тканин та кісток плечевого пояса, але дуже трудомісткі і менш доступні у клінічній практиці через високу вартість дослідження, час дослідження та неприйнятність для деяких пацієнтів у зв'язку з такими станами, як вагітність, наявність металевих фіксаторів, кардіостимуляторів, у пацієнтів з психічними розладами, тощо. Шляхом використання можливостей МРТ і КТ не завжди можна визначити структурні зміни сухожиль плечевого суглоба при їх дегенеративних змінах, утруднена диференційна діагностика між різновидами часткових розривів на фоні дегенеративних змін сухожиль плечевого суглоба.

У цих випадках необхідні контрастні дослідження МРТ з внутрішньовенним контрастуванням, МРТ з внутрішньосуглобовим контрастуванням, які подають додаткову інформацію, але досить складні для практичного застосування і інвазивні.

Крім того, недоліком МРТ є неможливість візуалізації структур плечевого суглоба з застосуванням функціональних тестів, що важливо для діагностики імпінджмент синдрому та часткових пошкоджень сухожиль плечевого суглоба.

Тому в даний час залишається актуальним пошук методів неінвазивного безконтрастного дослідження стану м'яких тканин плечевого суглоба.

В основу корисної моделі поставлено задачу удосконалення способу діагностики стадії імпінджмент синдрому, в якому за рахунок зміни характеру проведеного дослідження, досягається визначення кількісної і якісної оцінки структури сухожиль ротаторної манжети плеча, стан субакроміально-субдельтовидної бурси та її вмісту, характеристик васкуляризації м'яких тканин плечевого суглоба. Спосіб дозволяє технічно просто, швидко забезпечити візуалізацію сумок та сухожиль ротаторної манжети плеча.

Поставлена задача вирішується в способі діагностики стадії імпінджмент синдрому шляхом візуалізації плечевого суглоба, згідно з корисною моделлю, проводять ультразвукове пряме черезшкірне сканування ротаторної манжети із переднього та передньобічних доступів плечевого суглоба з одночасною візуалізацією структур плечевого суглоба, головки плечової кістки та акроміону, отримують посегментне зображення, фіксують на екрані монітора і визначають товщину сухожиль ротаторної манжети плеча, їх структуру, васкуляризацію, оцінюють контур головки плечової кістки та акроміону, стан субдельтовидно-субакроміальної сумки, стан дзьобоподібно-акроміальної зв'язки з наступним проведенням функціональної артросонографії, яка дозволяє оцінити ступінь ковзання бурси, сухожиль ротаторної манжети плеча під дистальний кінець акроміона при відведенні плеча до верху, і при нерівномірному потовщенні сухожилля надостного м'яза з гіперехогенними ділянками фіброзу, наявності субакроміального бурситу та болісному відведенні плеча діагностують імпінджмент синдром I стадії;

при нерівномірній товщині сухожилля на остьового м'яза, множинних гіперехогенних включеннях, кальцифікатах, наявності субакроміальнотого бурситу, болючості в плечовому суглобі при спробі відвести плече діагностують імпінджмент синдром II стадії; при значному потонненні ротаторної манжети плеча, значному підвищенні її ехогенності, наявності кальцифікатів, часткових пошкоджень сухожиль ротаторної манжети плеча та майже повній втраті рухів при спробі відвести плече діагностують імпінджмент синдром III стадії.

Спосіб цілком виключає променеве навантаження на пацієнта, неінвазивний, має високу відтворюваність. Чутливість УЗД при виявленні дегенеративних змін у сухожиллях ротаторної манжети плеча (РМП) перевищує 95 %. Перевагою УЗД перед МРТ також є можливість функціонального дослідження, що досягається за рахунок проведення артросонографії при положенні пацієнта сидячи обличчям до лікаря із зігнутими під кутом 90° в ліктьових суглобах руками з встановленням датчика в положенні розвороту на 90° від осі дзьобоподібно-акроміальної зв'язки між кістковими виступами головки плечової кістки та акроміоном та одержання структури трикутної форми підвищеної ехогенності, розміщеної глибше дельтовидного м'яза з послідовним відведенням плеча в межах 60-120° активної абдукції.

Сутність корисної моделі пояснюють креслення, де на фіг. 1 зображена схема розміщення ультразвукового датчика згідно корисної моделі.

Де: 1 - дзьобоподібний відросток; 2 - дзьобоподібно-акроміальна зв'язка; 3 - акроміон; 4 - малий горбик плечової кістки; 5 - сухожилля надостного м'яза та субакроміальна сумка; 6 - ультразвуковий датчик.

Фіг. 2. - схема проведення функціональної ультрасонографії,

де: 7 - положення ультразвукового датчика; 8 - сектор дуги 60-120° активної абдукції.

Спосіб здійснюють таким чином.

Дослідження проводять на ультразвуковому сканері, що працює в В-режимі у реальному масштабі часу, лінійним датчиком частотою 5-12 МГц. Попередньої підготовки пацієнта перед УЗД не потрібно. Пацієнта розміщують у положенні сидячи обличчям до лікаря із зігнутими під кутом 90° в ліктьових суглобах руками поклавши їх на свої коліна. Датчик встановлюють поздовжньо ходу волокон сухожилля надостного м'яза. Сухожилля в цьому випадку виглядає у вигляді дзьоба папуги. Ротуючи датчик на 90° візуалізують гіперехогенні волокна сухожилля надостного м'яза в поперечній площині. Також оцінюють стан субдельтовидно-субакроміальної сумки. Вона визначається у вигляді тонкої гіпоехогенної структури, розміщеної під дельтовидним м'язом. Також добре видно гіпоехогенний гіаліновий хрящ та гіперехогенну поверхню головки плечової кістки.

Отримане посегментне зображення фіксують на екрані монітора і визначають наступні параметри:

- товщину сухожиль;
- структуру сухожиль;
- ступінь васкуляризації сухожиль;

- контур головки плечової кістки та акроміона;
- стан субдельтовидно-субакроміальної сумки;
- стан дзьобоподібно-акроміальної зв'язки.

Ці параметри порівнюють з контрлатеральними. Проводять функціональну ультрасонографію. При цьому датчик ротують на 90° по відношенню до осі дзьобоподібно-акроміальної зв'язки між кістковими виступами головки плечової кістки та акроміоном та одержують структуру підвищеної ехогенності трикутної форми, що розміщена між акроміоном та головкою плечової кістки глибше дельтовидного м'яза з послідовним відведенням плеча в межах 60-120° активної абдукції. В нормі великий горбик безперешкодно поринає під акроміон.

При імпінджмент-синдромі візуалізується неоднорідна структура сухожилля РМГ в поєднанні з зонами підвищеної ехогенності, гіперехогенними ділянками, кальцифікатами. В проекції верхівки акроміона в місці прикріплення сухожилля надостного м'яза до великого горбика плечової кістки, спостерігається його потовщення. Додатковою ознакою імпінджмент-синдрому є потовщення ротаторної манжети більше ніж: на 2 мм, в порівнянні з контрлатеральною стороною. При проведенні функціональної ультрасонографії спостерігають такі ознаки:

1) балотування синовіальної рідини із субакроміальної сумки в субдельтоvidну сумку нижче дистального кінця акроміона;

2) затrudнене ковзання бурси чи сухожилля ротаторної манжети; під дистальний кінець акроміона при відведенні плеча і утворення так званого «кома»;

3) блокування плечового суглоба.

При УЗД точно діагностують 3 стадії імпінджмент-синдрому:

I стадія - нерівномірне потовщення сухожилля надостного м'яза з наявністю гіперехогенних ділянок фіброзу, субакроміальний бурсит, болісне відведення плеча.

II стадія - нерівномірна товщина сухожилля надостного м'яза, множинні гіперехогенні включення, кальцифікати, субакроміальний бурсит, біль в плечовому суглобі при мінімальних рухах.

III стадія - ротаторна манжета значно потоншена, суглобова капсула ригідна та болюча, структура сухожилля гіперехогенна за рахунок фіброзних змін та кальцифікатів, контур головки плечової кістки та акроміона нерівні, адгезивний капсуліт, розриви сухожилля, майже повна втрата рухів в суглобі.

Приклад 1. Пацієнт М., 1972 року народження, звернувся до травматолога Полтавської міської клінічної лікарні № 1 зі скаргами на болі в правому плечовому суглобі після фізичних навантажень та нічні болі. Травму заперечує. Хворому запропоно-

вано УЗД плечового суглоба, рентгенографія плечового суглоба.

При рентгенологічному дослідженні кісткової патології не виявлено.

При УЗД: товщина ротаторної манжети справа збільшена на 3мм в порівнянні з контрлатеральною, структура її неоднорідна за рахунок чергувань гіпер- та гіпоехогенних ділянок, має місце незначний субакроміальний бурсит. При відведенні плеча великий горбик повністю не занурюється під акроміон, пацієнт вказує на болючість. Висновок: імпінджмент-синдром I стадії правого плечового суглоба.

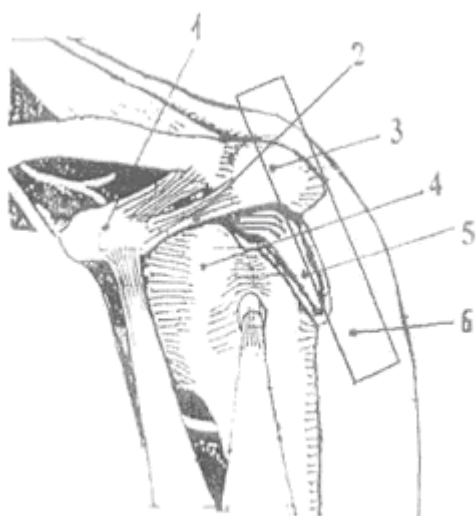
Приклад 2. пацієнтка С, 1948 року народження, звернулася до травматолога Полтавської міської клінічної лікарні № 1 зі скаргами на постійні болі в правому плечовому суглобі, значне обмеження рухів в плечовому суглобі. Травму заперечує. Хворій призначено: рентгенографія правого плечового суглоба, УЗД правого плечового суглоба, МРТ правого плечового суглоба.

При рентгенологічному дослідженні: ознаки остеоартрозу великого горбика плечової кістки. При МРТ: ознаки остеоартрозу плечового суглоба, субакроміального бурситу, дегенеративних змін ротаторної манжети плечового суглоба.

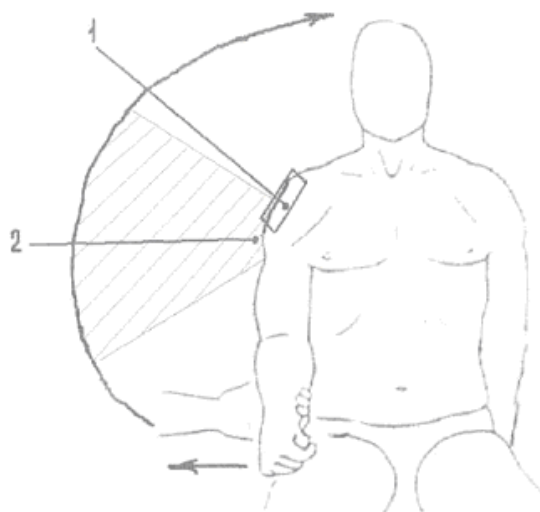
При УЗД: ротаторна манжета справа потоншена на 4мм в порівнянні з контрлатеральною, структура підвищеної ехогенності, неоднорідна за рахунок ділянок підвищеної ехогенності, кальцифікатів. В структурі сухожилля надостного м'яза локалізується частковий внутрішній дефект 3 мм з підсиленою васкуляризацією навколо. Стінки субдельтовидно-субакроміальної сумки потовщені; вміст сумки підвищеної ехогенності. Контури головки плечової кістки та акроміона нерівні з ділянками ущільнення. При відведенні плеча великий горбик під акроміон не занурюється, виражена болючість. Висновок: остеоартроз правого плечового суглоба, імпінджмент-синдром III стадії з частковим пошкодженням сухожилля надостного м'яза.

Таким чином, літературні дані свідчать про великі можливості УЗД, а нова методика дозволяє застосовувати просту техніку візуалізації та діагностування імпінджмент-синдрому навіть постандійно. Не менш важливим є те, що ультрасонографія дозволяє не тільки оцінювати наявність і ступінь виразності дегенеративних змін у сухожиллях, зв'язках та сумках плечового суглоба, але і дає можливість динамічного спостереження, з огляду на доступність і безпеку метода для пацієнта.

Таким чином, запропонований спосіб діагностики імпінджмент-синдрому при ультразвуковому дослідженні може бути рекомендований для широкого впровадження в лікарську практику.



Фиг. 1



Фиг. 2